第９回東北脊椎外科研究会
プログラム・抄録集

主題Ⅰ　私のすすめる治療法
主題Ⅱ　画像診断

日 時　平成11年１月23日(土)　９時～17時45分

会 場　斉藤報恩会館
仙台市青葉区本町２丁目20番２号
TEL　022－262－5506(代)

第９回東北脊椎外科研究会
会長 渡 辺 栄 一
(財)脳神経疾患研究所 附属 総合南東北病院
〒963－8563
福島県郡山市富久山町八山田字前林18
TEL 024(934)5322　FAX 024(922)5320

主 催　東北脊椎外科研究会
大正製薬株式会社

ー演者へのお知らせー

1．口演時間は６分です（※印は４分です）。
2．スライドは単写としますが、枚数は制限いたしません。お早めに受付で試写のうえ御提出下さい。
3．スライド受付は８：30から開始致します。
4．本研究会抄録は東北整形災害外科紀要に掲載されます。また、論文として同誌に投稿することができます。

ー参加者へのお知らせー

1．参加費5,000円を受付でお支払い下さい。プログラム・参加章をお渡し致します。参加章は各自記入の上、お付け下さい。また、次回プログラムの発送のため連絡カードの御記入をお願いします。
2．１月22日（金）午後７時からホテルメトロポリタン仙台で、別掲の如く懇親会を予定しております。多数ご参加下さい。
3．会場の斉藤報恩会館へは仙台駅より10分です。
（地下鉄　仙台駅→勾当台公園駅５分、徒歩５分）

ー日整会教育研修受講者へのお知らせー

日　時：1999年１月23日（土）　13:45～14:45

会　場：斉藤報恩会館

講　演：MRIの進歩　－特に脊椎領域と関連して－

東京慈恵会医科大学　放射線医学講座

教授　福田　国彦先生

参加費：1,000円（尚、受講証明書不要の方は参加費は不要です）

研修医の方の受講について：

1．研修手帳を必ずご持参下さい。研修手帳を提出されない場合は、受講証明はいたしません。

2．研修会受付で受講料（1,000円）を添えてお申込み下さい。

3．受講証明を希望される方は、研修手帳に必要事項をご記入の上、講演終了後、会場出口にて主催者印を受けて下さい。

ー懇親会のご案内ー

日　時：1999年１月22日（金）　19:00～

場　所：ホテルメトロポリタン　４階　芙蓉の間

仙台市青葉区中央１－１－１

TEL．022—268—2525

（ＪＲ仙台駅）

参加費：5,000円

皆様のご来場を心からお待ち申し上げております。

斉藤報恩会館への案内図

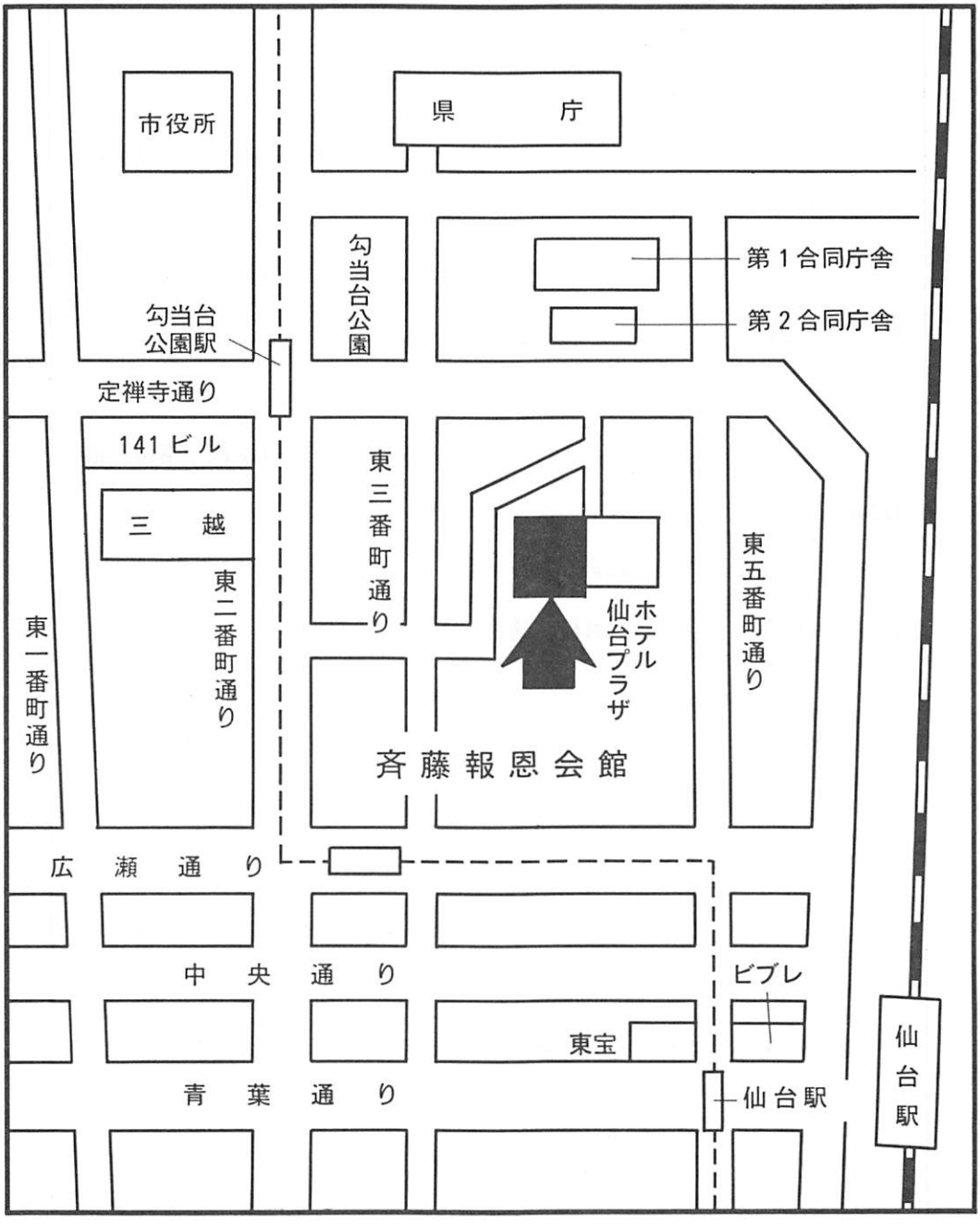

仙台市青葉区本町２丁目20番２号
電　話　022－262－5506㈹

予　定　表

時　間	
9:00～9:05	開会の辞
9:05～10:05	一般演題Ⅰ（1～6） 座長　国立郡山病院　古川浩三郎
10:05～11:15	一般演題Ⅱ（1～7） 座長　福島県立大野病院　作山　洋三
11:15～11:30	休　憩
11:30～12:40	一般演題Ⅲ（1～7） 座長　いわき市立総合磐城共立病院　本田　浩
12:40～13:30	昼　食
13:30～13:45	幹事会報告
13:45～14:45	日整会教育研修講演 座長　総合南東北病院　渡辺　栄一 講師　東京慈恵会医科大学　放射線医学講座 教授　福田　国彦　先生
14:45～15:30	主題Ⅰ　私のすすめる治療法（1～4） 座長　福島赤十字病院　佐藤日出夫
15:30～15:40	休　憩
15:40～16:50	主題Ⅱ　画像診断－Ⅰ（1～6） 座長　福島県立医科大学　紺野　慎一
16:50～17:45	主題Ⅱ　画像診断－Ⅱ（1～5） 座長　福島県立医科大学　佐藤　勝彦
17:45～	閉会の辞

プ ロ グ ラ ム

開会の辞　9：00

一般演題Ⅰ　9:05～10:05　　座長　古川浩三郎

※1　頸椎黄色靭帯石灰化症の1例
国立郡山病院　整形外科　高橋直人ほか …… 8

※2　術後脊髄腫大を生じた頚髄症の1例
八戸市立市民病院　整形外科　中井倫子ほか …… 8

※3　観血的整復を要した環軸椎脱臼骨折の1例
新潟中央病院　整形外科　下田晴華ほか …… 9

※4　手術的治療を要した環軸椎回旋位固定の1例
国立療養所西多賀病院　整形外科　徳永茂行ほか …… 9

5　頸椎後縦靭帯骨化症に対する服部式頸椎椎弓形成術の長期成績
盛岡赤十字病院　整形外科　富谷明人ほか …… 10

6　頚椎後縦靱帯骨化症と頚椎症性脊髄症に対する棘突起縦割法頚椎脊柱管拡大術の長期成績
弘前大学医学部　整形外科　小野　睦ほか …… 10

一般演題Ⅱ　10:05～11:15　　座長　作山　洋三

1　上中位胸椎後縦靭帯骨化症に対する手術成績
秋田大学医学部　整形外科　本郷道生ほか …… 11

※2　外傷後脊髄空洞症の1例
秋田労災病院　整形外科　小西奈津雄ほか …… 11

3　腰椎変性疾患に対する Twinflex spinal system の小経験
市立函館病院　整形外科　佐藤隆弘ほか …… 12

※4　チタン製ロッドが脱転した腰部脊柱管狭窄症の1手術例
秋田大学医学部　整形外科　櫻場　乾ほか …… 12

※5　折損したKaneda device　が移動し抜釘を要した1例
新潟中央病院　整形外科　米山　建ほか …… 13

6　腰椎術後血腫の発生危険因子の検討
立川メディカルセンター綜合病院　整形外科　河路洋一ほか …… 13

7　軟骨無形成症の腰部脊柱管の術後再狭窄
いわき市立総合磐共立病院　整形外科　峯田光能ほか …… 14

― 休　　憩 ―

一般演題Ⅲ　11:30～12:40　　座長　本田　浩

※1　腰椎に発生した滑膜嚢腫の1例
秋田大学医学部　整形外科　小林　孝ほか …… 15

※2　腰椎黄色靭帯嚢腫の1例
公立七戸病院　整形外科　佐々木知行ほか …… 15

※3　前仙骨部に嚢胞性腫瘤を形成した神経線維腫の1例
弘前記念病院　整形外科　成田穂積ほか …… 16
4　硬膜内脱出ヘルニアの4例
国立療養所西多賀病院　整形外科　松原吉宏ほか …… 16
5　硬膜管の背側へ脱出した腰椎椎間板ヘルニア6例の検討
いわき市立総合磐城共立病院　整形外科　田中　稔ほか …… 17
※6　固定術を施行した腰椎々体内ヘルニアの1例
新潟県立がんセンター新潟病院　整形外科　長谷川和宏ほか …… 17
7　手術に至った脱出型腰椎椎間板ヘルニアの臨床的検討
弘前大学医学部　整形外科　岡田晶博ほか …… 18

ー昼　食ー

幹事会報告　13:30～13:45

日整会教育研修講演　13:45～14:45　座長　渡辺　栄一 …… 19
MRIの進歩：特に脊椎領域と関連して
東京慈恵会医科大学　放射線医学講座
教授　福田　国彦　先生

主題Ⅰ　私のすすめる治療法　14:45～15:30　座長　佐藤日出夫
1　骨粗鬆症の脊椎圧迫骨折に対する体幹ギプス固定
寿泉堂綜合病院　整形外科　石河紀之ほか …… 20
2　脊椎骨粗鬆症性腰痛に対する経皮的埋め込み電極を用いた治療的電気刺激
秋田大学医学部　整形外科　島田洋一ほか …… 20
3　脊椎手術後の patient controlled analgesia の経験
秋田大学医学部　整形外科　村井　肇ほか …… 21
4　X線CTイメージナビゲーション下ペディクルスクリュー刺入の試み
岩手医科大学医学部　整形外科　伊藤　崇ほか …… 21

ー休　憩ー

主題Ⅱ　画像診断ーⅠ　15:40～16:50　座長　紺野　慎一
1　上位頚椎疾患に対する環軸関節造影、ブロックの有用性
弘前記念病院　整形外科　三戸明人ほか …… 22
2　圧迫骨折のX線像を呈した化膿性脊椎炎
秋田大学医学部　整形外科　阿部栄二ほか …… 22
3　胸・腰椎椎体圧潰壊死の画像所見
秋田労災病院　整形外科　千葉光穂ほか …… 23

4　若年性一側上肢筋萎縮症（平山病）の画像所見
八戸市立市民病院　整形外科　毛糠英治ほか ……　23
5　ＣＴを用いた腰部傍脊柱筋変性度の簡便な評価法
秋田労災病院　整形外科　奥山幸一郎ほか ……　24
6　Ｍモードによる頚椎拡大術の術中超音波診断
寿泉堂綜合病院　整形外科　石河紀之ほか ……24

主題Ⅱ　画像診断－Ⅱ　16:50～17:45　座長　佐藤　勝彦
1　成人アテトーゼ型脳性麻痺患者における頚椎MRI撮像時sedation 法
－ジアゼパムまたはチオペンタールナトリウム静注法－
山形県立総合療育訓練センター　整形外科　尾鷲和也ほか ……　25
2　骨傷のない頚髄損傷における脊柱損傷のMRI診断
新潟中央病院　整形外科　山崎昭義ほか ……　25
3　腰部脊柱管狭窄症のMRI　－3D SPGR法による障害神経根の評価の検討－
済生会山形済生病院　整形外科　武田陽公ほか ……　26
4　重度脊柱後側弯症に対する3D－MRIの応用
東北大学医学部　整形外科　中條　悟ほか ……　26
5　上位頚椎疾患に対する3D－CTの有用性
岩手医科大学　整形外科　村上秀樹ほか ……　27

閉会の辞

一般演題Ⅰ　9:05～10:05　　座長　古　川　浩三郎

※1　　頚椎黄色靭帯石灰化症の１例

国立郡山病院　整形外科
○高橋直人　古川浩三郎　見城知巳　大垣守

症例は71歳の女性である。両肩から両指先のしびれ、下肢脱力、歩行困難、腰痛を主訴として、昭和59年２月23日当科初診した。頚椎黄色靭帯石灰化による脊髄症と診断し、以来平成８年11月27日まで対処的治療を行った。

本症例の石灰化の画像上の経時的変化と他の部位の石灰化についても検討報告いたします。

※2　　術後脊髄腫大を生じた頚髄症の一例

八戸市立市民病院　整形外科
中井倫子　末綱　太　牧野明男　毛糠英治　和田誠之
同　神経内科
奥島敏美　今　清覚

頚髄症の術後に脊髄の腫大を生じた報告が散見されるようになった。しかし、その原因については明らかではない。今回、我々は頚髄症に対して拡大除圧後5ヶ月で脊髄の腫大を生じた症例を経験した。

症例は61歳、男性。上下肢のしびれと体幹の脱力感を主訴として入院した。術前JOAスコアは11/17点であった。術前のMRI像にてC5/6での高輝度の変化と、脊髄誘発電位にて同レベルでの陽性化電位を認めた。C3からC7の拡大除圧術により術後症状は15/17点に改善した。しかし、約5ヶ月頃より症状の悪化をきたし、MRI像にてC5/6を中心とした脊髄の腫大を認め、術前に高輝度を呈した範囲も増大していた。髄液所見では細胞数の軽度増多を認めたのみで、蛋白、MBP、OBには問題なかった。入院後、ステロイドパルス療法にて症状の軽快及び、MRI像での腫大も軽減した。

本症例につき文献的考察を加え報告する。

※3　**観血的整復を要した環軸椎脱臼骨折の1例**

新潟中央病院整形外科　　新潟県立新発田病院整形外科*
新潟大学整形外科**
○下田晴華、山崎昭義、米山　建、渡部憲一*、本間隆夫**

症例は41才男性。症状は頚部痛で、車運転中他車と衝突し1m下の水田に転落、受傷した。環椎前弓が歯突起骨折部に陥入していたが、神経学的所見は認められなかった。歯突起骨折はAnderson type 2で、背側への転位を認めた。これに対しCrutch fieldによる直達牽引を開始、鎮静下に28kgまで牽引するも整復不能であった。受傷後14日目で手術施行。経口経路ではなく、右coller incisionで進入し、頭側への展開を広げていくと、環椎前弓が歯突起骨折部に陥入しlockingしていた。歯突起骨折基部を十分に露出し、脳外科用の硬膜剥離子をC1前弓後方に挿入、Crutch fieldによる直達牽引を加えながらその硬膜剥離子を前方へ引き上げて整復した。その後、C2下極よりHabert screwを挿入して歯突起骨折を固定した。

※4　**手術的治療を要した環軸椎回旋位固定の1例**

国立療養所西多賀病院　整形外科
○徳永 茂行，石井 祐信，山崎 伸，瀬野 幸治，後藤 伸一，
高城 利江，小川 真司，松原 吉宏，大竹 高行

われわれは，保存的治療で改善せず手術を行った環軸椎回旋位固定の1例を経験した．症例は11歳の女児で，主訴は斜頚と頚部痛であった．起床時，頚部痛と斜頚に気づいた．前医で頚部マッサージを受けていたが改善せず，発症後5カ月で当科に紹介された．初診時，右側屈位・左回旋位の“cock-robin position”を呈していた．CTでADI 3㎜，環椎右側塊の前方回旋移動があり，Fielding分類 type Ⅱの環軸椎回旋位固定であった．グリソン牽引・椎間関節ブロックでは症状の改善が得られず，halo vestを装着した． halovest装着にて整復位が得られたが，1ヵ月後にhalo vest除去した後に回旋位に戻ったため，椎間関節内および後方骨移植によるC1/2固定術を行った．術後halo vestを3カ月間装着し整復位で骨癒合が得られ，また頚部痛が消失した．

5　頸椎後縦靭帯骨化症に対する服部式頸椎椎弓形成術の長期成績

盛岡赤十字病院整形外科
○富谷明人　八幡順一郎　宮田守雄　宗像孝佳

［目的］頸椎後縦靭帯骨化症に対し、服部式頸椎椎弓形成術を施行し、術後5年以上経過した症例の手術成績を報告する。
［対象および方法］対象は17例（男10例、女7例）で、手術時年齢は42～68歳（平均55歳）、経過観察期間は平均7年2ヶ月であった。胸椎・腰椎疾患を合併した症例は除いた。神経学的成績およびX線学的変化を調査した。
［結果］JOAスコアは術前6～15点（平均10.8点）が術後8～17点（平均14.5点）となり、平林法による改善率は平均61％であった。中間位における頸椎の前弯角は術前平均9°から調査時6°に減少した。頸椎可動域は術前平均26°が調査時17°に減少した。最小有効脊柱管前後径は術前平均9.1mmが術後15.6mm、調査時14.6mmであり、拡大効果が維持されていた。

6　頚椎後縦靭帯骨化症と頚椎症性脊髄症に対する棘突起縦割法頚椎脊柱管拡大術の長期成績

弘前大学医学部整形外科
○小野睦、原田征行、植山和正、新戸部泰輔
岡田晶博、菊池明

術後10年以上経過した頚椎後縦靱帯骨化症（以下OPLL群）および頚椎症性脊髄症（以下CSM群）に対する棘突起縦割法頚椎脊柱管拡大術の長期成績をJOA score、頚椎X-P等を用い比較検討した。対象は、OPLL群が7例、CSM群が8例であった。JOA scoreの変化は、OPLL群で、術前平均10.3±2.4、経過観察時13.9±1.7であった。CSM群では、術前平均10.9±1.3、経過観察時12.8±1.3であった。改善率（平林法）は、OPLL群で、経過観察時平均45.2±18.5％、CSM群では、経過観察時平均30.3±21.0％であった。頚椎可動域は、OPLL群で術前平均36.1±8.5°が経過観察時平均4.3±3.1°、CSM群で術前平均42.5±11.1°が経過観察時平均13.0±6.6°にそれぞれ減少した。頚椎可動域の減少は、OPLL群で著明であった($P<0.05$)。術前に比べ経過観察時に頚椎後弯変形の進行を両群で認めた。OPLL群で平均9.8±2.4°、CSM群で平均7.1±4.6°後弯が進行していた。JOA scoreの改善率は、OPLL群で高かったが、頚椎可動域は、CSM群で大きかった。

一般演題Ⅱ 10:05～11:15　　座長 作 山 洋 三

1　**上中位胸椎後縦靭帯骨化症に対する手術成績**

秋田大学整形外科　＊山本組合総合病院整形外科
○本郷道生、島田洋一、阿部栄二、佐藤光三、楊　国隆＊

上中位胸椎後縦靭帯骨化症（OPLL）に対する手術成績を報告する。症例は6例（男2、女4）で平均年齢は59歳である。罹患椎体は平均4椎体で、他の部位の靭帯骨化の合併は3例に認めた。手術は全例後方進入法による椎弓切除を行い、1例で前方除圧を追加し、2例でペディクルスクリューを用いた後弯の矯正固定を行った。経過観察期間は平均4年10ヵ月であった。JOAスコア（11点満点）は術前平均4.2点から7.5点へ改善し、改善率は平均48%であった。椎弓切除のみの3例中2例で改善は不良であった。一方、前方除圧例と、後方矯正固定例では良好な改善が得られた。合併症は血腫と髄液漏をそれぞれ1例に認めた。胸椎OPLLは、脊髄を後弯部で前方から圧排するため、椎弓切除のみでは不十分であり、前方の除圧が必要である。Instrumentを用いて後弯を矯正することにより、脊髄の緊張を緩和する方法も有用と考える。

※2　外傷後脊髄空洞症の1例

秋田労災病院　整形外科
小西奈津雄　千葉光穂　奥山幸一郎　鈴木均
鵜木栄樹　鈴木哲哉　蝦名寿仁　若林育子

脊髄損傷28年後に上肢症状を呈した外傷後脊髄空洞症例を経験したので報告する。症例は54歳男性である。1968年Th 12椎体骨折により両下肢完全麻痺となった。1996年8月頃より進行する左上肢の脱力感とシビレが出現し1998年1月入院となった。右上肢の筋力は正常であったが左手内在筋は著明に萎縮し,握力は右37 kg,左4.5 kgであった。上肢腱反射は低下し,両肘以下の知覚鈍麻を認めた。delayed CT myelographyやMRIではTh 12からC1までの巨大空洞が認められ,下位胸椎では隔壁を伴って左右に存在し,上位胸椎から頚椎では左側に偏在していた。Arnold Chiariなど頭蓋頚椎移行部の奇形は認められなかった。手術はC6,7後方拡大術後にsyringo-subarachnoid shunt術を行った。術後MRIではC1～C6の空洞は縮小し,症状も徐々に改善している。

3　　腰椎変性疾患に対するTwinflex spinal systemの小経験

市立函館病院　整形外科
○佐藤隆弘、田澤浩司、増谷守弘、小川太郎、田中利弘

目的：腰椎変性疾患に対するTwinflex spinal system (flexible rod) の有用性を明らかにすること。　方法：症例は計12例（男9例、女3例、33～80歳、平均66歳）に対して、Twinflex併用の後側方固定術+除圧術を行った。術後追跡期間は3か月～2年6か月、平均1年6か月である。　結果：手術時間は平均5時間18分、出血量は平均416mlであり、手術時間は他のsystemより長かった。また椎弓根外への逸脱screwは他のsystemよりも多かった。これはconnectorを通してpedicle screwを刺入するという特殊な構造に由来するものと思われた。しかしながら術後6か月以上経過した9例は骨癒合が得られ、全例術前症状は軽快した。本systemはflexible rodという性質上、骨粗鬆症患者に対してもloosening発生は少ないものと思われる。

※4　　チタン製ロッドが脱転した腰部脊柱管狭窄症の１手術例

秋田大学整形外科
○櫻場　乾、 島田洋一、 佐藤光三、 阿部栄二、
村井　肇、 小林　孝、 松永俊樹

【目的】近年、腰椎後側方固定にはチタン製インストルメントが広く用いられているが、それに伴う合併症も稀にみられる。われわれは、ナットの緩みがないにも関わらず、ロッド脱転をきたした１例を経験したので報告する。
【症例】74歳、男性。主訴は腰痛と両下肢しびれによる歩行障害である。平成10年4月、化膿性脊椎炎後の腰部脊柱管狭窄症に対する手術目的で当科紹介入院した。手術は、チタン製Compact CD IIを用いてL4-S1後側方固定術施行。Pedicle screwはL4、S1に刺入し、ロッドに前彎をつけて固定した。術中ロッドを固定したナットは十分に注意して設置し、固定性も良好であった。しかし、術後まもなくより単純X線像でロッドの脱転を認めた。ナットはそのままであったが、ロッドだけが上下に脱転していた。体幹ギプス固定、硬性コルセットで、骨癒合は得られ、臨床上問題は生じなかった。
【考察】本症例と同様な脱転例が、稀ながら散見される。原因として、チタンの粘弾性のためと前彎位固定のため、ナットを十分に締めても締結後戻りが生じてロッドの固定性が低下したためと考える。本例と同様のシステムを用いる場合、このような合併症の発生にも留意する必要がある。

※5　　折損したKaneda deviceが移動し抜釘を要した1例

新潟中央病院整形外科　*かつみ整形外科　**新潟大学整形外科
○米山　建、山崎昭義、下田晴華、勝見　裕*、本間隆夫**

症例は48歳男性。高所より転落し受傷。両足底と肛門周囲の知覚低下、膀胱直腸障害などの馬尾神経障害を認めた。Denis typeAの第3腰椎破裂骨折に対し、Kaneda deviceを用いた前方除圧固定術を施行し、その後3ヶ月間硬性装具を装着した。術後1年5カ月経過し、screw4本のうち3本が折損、さらに4年6カ月でrod2本のうち1本が折損した。術後5年7カ月で骨癒合は依然得られず、しかも折損したrodが頭側への移動を開始、その後も1年7ヶ月間で6cmの移動を認めたため、自覚症状はなかったものの腹腔内臓器への影響を危惧し抜釘術を施行した。

6　　腰椎術後血腫の発生危険因子の検討

立川メディカルセンター綜合病院整形外科
○河路洋一　佐藤慎二　野村真船

【目的】腰椎術後血腫の発生の危険性を術前より予測する因子が無いか検討した。
【対象と方法】１９９７年１１月より、１９９８年１０月までの１年間に腰椎除圧手術を施行した６９例の内、術後１カ月以内にＭＲＩ及Ｍ－ＣＴを施行し、術後血腫の状態が確認できた５０例である。年齢は１９～８９（平均６１）才。施行した手術は椎弓切除（ＰＬＦ，グラフも含む）２７例、ＰＬＩＦ１４例、LOVE９例であった。
術後画像により血腫による圧迫無し（Ａ群３２例）、血腫による圧迫ありのグループを血腫除去未施行（Ｂ群１２例）、血腫除去施行（Ｃ群６例）に分け、年齢、肥満度、出血時間、術中出血量、手術椎間数、術前神経圧迫の程度の各因子について統計学的検討を行った。
【結果】いずれの因子においても各群間で有意差は認められなかった。術後血腫による障害の発生を術前に予測することは困難であり、全ての症例に十分な説明が必要である。

7　**軟骨無形成症の腰部脊柱管の術後再狭窄**

いわき市立総合磐城共立病院　整形外科
○峯田光能　関　修弘　木田　浩　山口　栄
相澤利武　安永　亨　佐藤心一　田中　稔
檜森　興　藤沢基之　五十嵐章　田畑四郎

ａｃｈｏｎｄｒｏｐｌａｓｉａに腰部脊柱管狭窄症が合併することはよく知られている．軟骨無形性症に腰椎脊柱管狭窄症が合併し手術を行ったが，約２２年後に再発した症例を経験したので報告する．

症例は４７歳女性幼少時より手足が短く軟骨無形成症を指摘されていた．

２５歳時間欠性跛行を来し，ＴＨ１２からＬ５の椎弓切除術を行い，術後症状軽快した．しかし４０歳ころより間欠性跛行が出現し，４７歳時には歩行不能となり当科入院となった．入院時両下肢筋力の著明な低下，脊髄造影像でのＬ２における造影剤の完全途絶が認められ，再手術を行った．術後自力歩行可能となった．ａｃｈｏｎｄｒｏｐｌａｓｉａにおける特徴的狭窄形態及び再手術計画について考察する．

一般演題Ⅲ 11:30〜12:40　　座長 本田 浩

※1

腰椎に発生した滑膜嚢腫の1例

秋田大学整形外科
○小林 孝、島田洋一、佐藤光三、阿部栄二、村井 肇、
松永俊樹、櫻場 幹

【症例】症例は57歳、男性。【主訴】左殿部から下肢後面の疼痛としびれ。【現病歴】1998年2月より特に誘因なく左殿部から下肢後面の疼痛としびれを生じた。症状は徐々に増強し歩行困難なほどとなり、1998年4月当科入院。【理学所見】左下肢痛のため歩行は数十メートルのみ可能。Lasegue徴候は左60°、陽性。腱反射、筋力は正常であった。左下腿から足背にかけて知覚鈍麻を認めた。【画像所見】単純X線写真で軽度の変性後弯と左L5/S椎間関節の変性がみられた。MRIではL5/Sレベルで脊柱管内左後方にT1で等輝度、T2で内部が高輝度、周辺が低輝度の腫瘤を認めた。左L5/S椎間関節造影、造影後CTで椎間関節と交通する腫瘤が造影された。【治療】左L5/S椎間関節より生じた嚢腫と診断し、平成10年4月30日腰椎開窓・嚢腫摘出術を施行した。病理組織像は嚢腫内壁にlining cellを有する滑膜嚢腫であった。術後下肢痛はほぼ消失し、知覚障害も改善した。

※2

腰椎黄色靭帯嚢腫の1例

公立七戸病院　整形外科
○佐々木 知 行　戸 館 克 彦
青森県立中央病院　整形外科
秋 元 博 之

腰椎黄色靭帯に発生した嚢腫の1例を経験した。症例は55才男性。以前より時々腰痛を自覚していたが平成10年1月より腰痛増強、その後右下肢痛出現し当科初診。MRIおよび脊髄造影で右L4／5レベルで硬膜を後方から圧迫する腫瘤を認めた。画像所見から脱出ヘルニア、ガングリオンや嚢腫、さらに血腫を疑った。術中所見は黄色靭帯内面に赤褐色を呈し表面平滑な充実性の腫瘤を認め、病理組織所見では被膜は存在せず腫瘤の内部は変性の著しい結合組織に置換され一部壊死を認める瘢痕組織であった。術後症状は消失し経過良好である。黄色靭帯に発生した腫瘤の報告は、血腫、滑膜嚢腫、ガングリオン、今回のような瘢痕組織様の充実性の嚢腫が過去に数例あるがその頻度は少なく、特に充実性の嚢腫の国内報告例は確認できなかった。文献上椎間関節の肥厚や変性、または変性辷り症を伴うことが多くその発生機序にストレスや微小外傷の関与が示唆される。

※3　前仙骨部に嚢胞性腫瘤を形成した神経線維腫の一例

弘前記念病院整形外科　○成田穂積、片野　博、工藤正育、
三戸明夫、小松尚、中島菊雄、中澤重信、三東武司
弘前大学医学部整形外科　植山和正

症例は46歳女性。誘因なく発症した右外陰部痛を訴え、近医産婦人科、整形外科を受診し、異常なしと言われたが、痛みが持続するため当院初診となった。MRIで右前仙骨部に有茎性の嚢胞性腫瘤を認め、精査加療目的に入院となった。直腸診で後方に辺縁不整な腫瘤を触知し、圧迫にて右外陰部に放散痛が生じた。脊髄造影では、硬膜管との交通は確認できなかった。保存治療で疼痛の軽減が得られず、手術を行った。傍仙骨侵入法にて、右第3仙椎神経根に被膜に覆われた腫瘤を認めた。被膜を剥離すると白色の実質性腫瘍が露見され、数本の神経線維を含んでいた。被膜の剥離により腫瘍嚢胞部は破れ、縮小した。摘出標本の病理組織は神経線維腫であった。術後疼痛は軽快し、画像上も腫瘍は消失している。

4　**硬膜内脱出ヘルニアの4例**

国立療養所西多賀病院　整形外科
○松原 吉宏，石井 祐信，山崎　伸，瀬野 幸治，後藤 伸一，
髙城 利江，小川 真司，大竹 髙行，徳永 茂行

【目的】硬膜内脱出ヘルニアは稀である．その臨床及び画像上の特徴と，手術法を検討した．

【対象と方法】対象は，1988～97年までの間に当院で手術加療を行った腰部椎間板ヘルニア513例中，術中所見で硬膜内脱出を確認し得た4例（0.78％）である．全例男性で，手術時年齢は42～75歳（平均58歳）であった．ヘルニア脱出高位，画像所見，手術法，成績を検討した．

【結果】3例で隣接椎間のヘルニア摘出術を受けた既往があった．脱出高位はL3/4が2例，L4/5が2例であった．脊髄造影で円形の陰影欠損像，椎間板造影でクモ膜下腔への造影剤の漏出が認められ，MRI で硬膜内に腫瘤が描出された．手術は3例で片側開窓術，1例で椎弓切除術によるヘルニア摘出術を行い，3例で硬膜切開を加えた．術後全例で症状の改善が得られた．

5　　硬膜管の背側へ脱出した腰椎椎間板ヘルニア6例の検討

いわき市立総合磐城共立病院　整形外科
○田中稔　関修弘　木田浩　山口栄　相澤利武　安永亨
佐藤心一　檜森興　藤沢基之　五十嵐章　峯田光能
田畑四郎

当院において1976年1月から1998年11月までに手術を施行した腰椎椎間板ヘルニアは787例で、そのうち硬膜管の背側に遊離、脱出した椎間板ヘルニアは6例（0.008%）であった。内訳は男4例、女2例、年齢は21～48歳（平均30歳）、脱出椎間板高位は、L4/5 3例、L5/s 3例であった。臨床症状、神経学的所見に特徴的なものはなかったが、4例は腰下肢痛や脱力のため起立歩行困難で、特にL4/5例で高度な障害を示す例が多かった。また初期からSLRが陰性であったものが2例あり、いずれもヘルニア塊のほとんどが硬膜管の背側に移動していた症例であった。術前にヘルニア脱出部位が硬膜管の背側であることを診断し得た症例はなく、診断に問題を残した。術中所見では、神経根のaxillaから脱出したものが3例あり、脱出形態としては稀なものであった。

※6　　固定術を施行した腰椎々体内ヘルニアの１例

新潟県立がんセンター新潟病院整形外科
○長谷川和宏、平田泰治、守田哲郎、小林宏人

Schmorl's nodeは、先天的には椎体終板の欠損によって、後天的には終板骨折によって発生するとされている。後天性のSchmorl's nodeすなわち椎体内ヘルニアの報告は少なく、その病態は必ずしも明らかではない。今回、頑固な腰痛を呈し、強直性脊椎骨増殖症に合併した椎体内ヘルニアの１例を経験したので報告する。症例は55歳女性、８年ほど前より続いていた労作性腰痛が誘因なく悪化し、就労不可能となったため受診。腰痛のため立位保持や歩行困難であった。神経学的異常はなく、血液生化学検査でも異常なし。X線上全脊柱にわたる前縦靭帯の骨化とL3椎体頭側終板にこれまでになかった骨折を認めた。椎間板造影にて痛みの再現と椎体内ヘルニアを確認した。L2/3 固定術を施行し、術直後より術前の腰痛は消失した。本例は頭尾側椎間が癒合し、当該椎間にストレスが集中したために発生した椎体内ヘルニアであると考える。椎体内ヘルニアは頑固な腰痛の原因となるが、固定術で治癒しうる。

7　　手術に至った脱出型腰椎椎間板ヘルニアの臨床的検討

弘前大学整形外科、＊弘前記念病院
○岡田晶博、原田征行、植山和正、新戸部泰輔、小野睦、
菊池明、片野博*、工藤正育*、三戸明夫*、成田穂積*

【目的】後縦靭帯を穿破した脱出型ヘルニアの一部には吸収され縮小するものがあるが、外来初診時のＭＲＩ検査で同様の所見が得られても手術に至る症例もある。今回、我々はＭＲＩ画像上縮小が期待されながら手術に至った症例の臨床的特徴について検討を行った。【方法】1997年10月から1998年9月までの1年間に弘前記念病院にて腰椎椎間板ヘルニアの診断で手術を行い、術前のＭＲＩ検査で脱出型ヘルニアを認め手術で後縦靭帯の穿破を確認した13例を対象とした。男8例女5例で手術時平均年齢は43.5歳（21-70歳）であった。術前経過、臨床症状、画像所見、手術所見、術前後のJOAスコアなどを調査し検討した。【結果及び考察】どの症例も脱出ヘルニアが神経根を椎弓根や上関節突起に強く圧迫していた。画像のみで手術適応を決めることは困難であったが、保存的に経過をみるか手術を行うかは、患者の疼痛の程度、社会的要因、性格、下垂足や膀胱直腸障害などのいわゆる絶対的適応の有無などによるところが大きいと思われた。また、ヘルニアの質的な差も影響している可能性がある。

日整会教育研修講演　　13:45～14:45

座長　渡　辺　栄一

MRI の進歩：特に脊椎領域と関連して

東京慈恵会医科大学　放射線医学講座

教授　福田　国彦　先生

主題Ⅰ 私のすすめる治療法 14:45～15:30 座長 佐 藤 日出夫

1 骨粗鬆症の脊椎圧迫骨折に対する体幹ギプス固定

寿泉堂綜合病院整形外科
○石河紀之，菅野裕雅，宮本誠也，谷貴行，湯浅昭一

【目的】骨粗鬆症の脊椎圧迫骨折に対する，初期の体幹ギプス固定と造影MRIの，必要性と有効性を検討した．【方法】対象は胸椎と胸腰移行椎（T12~L2）の単椎の新鮮圧迫骨折39例である．MRIと造影MRIを受診後できるだけ早期に撮像し，単純X線写真側面像で，受傷椎体の楔状率（椎体前縁高／椎体後縁高）と後弯角を経過ごとに測定した．これを，部位（胸椎群と胸腰移行椎群）別，治療（安静加療群と入院ギプス固定群）別に比較した．【結果】 胸椎は，安静加療でも椎体の楔状化は進行しなかった．胸腰移行椎は，安静加療では椎体の楔状化が進行し，ギプス固定（平均21.9日間）で椎体の楔状化の進行を防止できた．造影MRIで椎体内に広範な非造影部を認める例は，非造影部が消失する時期までギプス固定を延長すると，椎体の楔状化の進行を防止し骨癒合が得られた．この時，非造影部分は圧潰せず，範囲を縮小し消失した．【結論】骨粗鬆症の胸腰移行椎の圧迫骨折には，体幹ギプス固定は必要であり有効であると思われる．

2 脊椎骨粗鬆症性腰痛に対する経皮的埋め込み電極を用いた治療的電気刺激

秋田大学整形外科
○島田洋一 佐藤光三 松永俊樹 柏倉 剛 三澤晶子
安藤 滋 佐藤峰善 村井 肇 小林 孝 桜場 乾

【目的】高齢者において、治療的電気刺激（TES）は患者自身の努力を必要としない点で、他の運動療法に優る。今回、骨粗鬆症性腰痛例の腰部伸筋に対して施行したTESの効果について、刺激筋と歩容を検討したので報告する。
【対象と方法】66歳，女性。脊椎骨粗鬆症性腰痛症。TESは経皮的埋め込み電極を局麻下にL3,4レベルの傍脊柱筋のmotor pointに埋め込み、1週後よりFESMATEで刺激した。評価はMMT、筋断面積、CT値、歩行分析パラメータについて、術前とTES後6ヵ月に行った。
【結果】腰痛は軽減し、腰部伸筋のMMTはPからFへ、筋断面積は1.03～1.19倍に増加した。CT値は、1.35倍増加した。歩行では、最大体幹屈曲は減少し、最大体幹伸展角、最大股関節伸展・屈曲角、最大膝伸展角は増加した。歩行速度は、0.38m/秒から0.78m/秒へ改善した。
【考察】経皮的埋め込み電極を用いたTESは、筋萎縮改善に有効で、高齢者の脊椎疾患に対する保存療法の有望な一手法である。

3　　脊椎手術後の patient controlled analgesia の経験

秋田大学整形外科、秋田大学麻酔科＊
○村井　肇、　島田洋一、　佐藤光三、　阿部栄二、　小林　孝、
松永俊樹、　櫻場　乾、　田中　誠＊、西川俊昭＊、

【目的】当科では最近脊椎手術後の鎮痛に、患者が疼痛を感じた時にスイッチを押すと微量のモルヒネが静注される patient controlled analgesia(PCA)を行っている。PCA の実際を紹介し、またモルヒネにジクロフェナック坐剤を併用した場合との効果の差を検討した。
【方法】モルヒネ投与量は1回2mg、1時間に最大10mgとした。脊椎手術患者20例をモルヒネ単独使用群(M群)と、モルヒネにジクロフェナック坐剤50mgを8時間毎に併用した群(M+D群)とに2分し、鎮痛効果は Visual Analog Scale(VAS: 無痛を0点、最も強い疼痛を10点とし、患者が判定)を用いて経時的に評価した。
【結果】術後48時間の VAS はM群で平均6点、M+D群3点、モルヒネ総投与量はM群24mg、M+D群は8mgと少なく、モルヒネと坐剤の併用がより有効と思われた。

4　　X線CTイメージナビゲーション下ペディクルスクリュー刺入の試み

岩手医科大学医学部　整形外科
○伊藤　崇・加藤貞文・山崎　健・村上秀樹・嶋村　正

【目的】ペディクルスクリュー法（以下 PS 法）において神経損傷などを合併する報告が散見される．これらの合併症を回避するため，正確なスクリュー刺入を可能にするナビゲーションシステムの利用を試みたので報告する．
【対象】症例は2例で，61歳男性と67歳男性に対してX線CT画像再構築ナビゲーション下 PS 法による器械固定とPLIFを施行した．61歳男性例は腰椎変性すべり症を伴う脊柱管狭窄症で著明な間欠性跛行を呈し，L3-S1の固定を行った．67歳男性例は左L5神経鞘腫に罹患し，患側椎弓根が神経鞘腫の侵食により消失していたため腫瘍摘出術とL4-S1の固定を行った．
【結果と考察】満足すべき結果を得た．ナビゲーションシステムは術中X線コントロールを必要としないが，円滑な手技を行うには若干の経験を要する．また，システムの精度は，腰椎手術では許容範囲内にあるが頚椎手術では不安があると思われ，この点を考慮してシステム下手術の4計画をたてるべきであると考えた．

主題Ⅱ 画像診断-Ⅰ　15:40～16:50　座長 紺野慎一

1　**上位頚椎疾患に対する環軸関節造影、ブロックの有用性**

弘前記念病院　整形外科

○三戸明夫、片野　博、工藤正育、小松　尚
中沢重信、中島菊雄、三束武司、成田穂積

環軸関節造影、ブロックの有用性および適応、意義につき、手技上の若干の工夫を加えて報告する。対象は上位頚椎疾患に対して環軸関節造影およびブロックを施行した15例である。内訳は8歳～74歳（平均年齢51.3歳）、男性6例女性9例である。症例は全例頚部回旋時の疼痛、回旋制限を主訴とするもので、疾患別ではRAによる環軸椎亜脱臼6例、環軸関節炎4例、変形性環軸関節症2例、特発性環軸椎亜脱臼1例、腫瘍に伴った環軸椎不安定症1例、環軸椎回旋位固定1例であった。関節穿刺は外側穿刺にて行い、造影後に局麻剤の注入を行って、その鎮痛効果を確認した。合併症として1例に穿刺時の一過性の顔面神経麻痺がみられた。造影所見は伊藤の分類によれば、type 1 が11例、type 2 が3例であった。ブロック効果は全例で明らかに認められた。変形性環軸関節症の1例、環軸椎亜脱臼の6例では難治性の痛みあるいは高度の不安定性のため環軸椎固定術を施行した。

2　**圧迫骨折のX線像を呈した化膿性脊椎炎**

秋田大学 整形外科，城東整形外科医院1)，山本組合総合病院2)
○阿部栄二，岡田恭司，佐藤光三，水谷羊一1)，楊国隆2)

【目的】化膿性脊椎炎のX線像は椎間板腔の狭小化とこれを挟む隣接2椎体の骨破壊性病変として知られている．しかし，我々は椎間腔の狭小化や終板の破壊を認めず，単椎の楔状圧迫骨折像を呈し，脊椎腫瘍の病的骨折や骨粗鬆性圧迫骨折との鑑別を要した第12胸椎の化膿性脊椎炎を経験したので報告する．

【症例】糖尿病の治療歴を持つ62歳女性．1989年3月，腰背部痛と両下肢不全麻痺のため前医より転送されてきた．2ヵ月前，肺炎の診断で前医に入院．1ヵ月前，誘因なく腰背部痛と両下肢麻痺が出現，前医で圧迫骨折として治療していたが改善なし．当院入院時 熱はなく，T12棘突起の叩打痛，L1以下の不全麻痺，残尿を認めた．赤沈値：105mm/h，WBC：9,900，GOT，GPT，LDH，ALP：正常，血性蛋白：正常，尿培養：腸球菌とカンジダ(+)．転移性脊椎腫瘍を疑い，原発巣の検索を行ったが異常無し．4月25日，損傷椎体の切除と人工椎体を用いた脊柱再建術を行った．術中，膿は見られなかったが組織像は化膿性骨髄炎であった．

3　　胸・腰椎椎体圧潰壊死の画像所見

秋田労災病院　整形外科
千葉光穂　奥山幸一郎　鈴木均　小西奈津雄
鵜木栄樹　鈴木哲哉　蝦名寿仁　若林育子

【目的】脊椎骨粗鬆症を基盤にした椎体圧潰壊死は，画像的にも若年者の破裂骨折にみられない特有なものがある。手術を行った胸・腰椎椎体圧潰壊死の画像所見・術中所見を検討して報告する。【方法】症例は8例で全例女性である。手術時年齢は平均６８歳（６１～７６歳），骨折レベルはTh11 1例，Th12 5例，L1 2例である。症状出現までは平均3.8カ月（1～9カ月）を要していた。【結果】1）X線では椎体の硬化像は全例に，透亮像は6例に認められた。透亮像の6例中4例では前屈位で小さく後屈位で大きくなり，いわゆる椎体内vacuum像を呈していた。2）MRI像ではT1 low,T2 highが6例にみられ，そのうち4例では術中漿液性の水を確認できた。【考察】4例（50%）で術中漿液性水分を確認でき，椎体部が偽関節を呈しているためと考えられた。

4　　若年性一側上肢筋萎縮症（平山病）の画像所見

八戸市立市民病院整形外科
○毛糠英治（けぬかえいじ），末綱　太，　牧野明男，
和田誠之，　中井倫子

平山病の原因の一つとして硬膜外血管異常が関与していると考えられた１手術例の画像所見，病理組織所見について検討したので報告する．

症例は１６歳，男性．左手の脱力・シビレ，左手指伸展時のふるえを訴え，当科外来受診，左前腕以下の筋萎縮を認め，左手指伸展・屈曲・外転筋力は低下していた．知覚低下，腱反射異常は認めなかった．単純Ｘ線像では異常を認めず，前屈位頚椎MRI像ではＣ４～6レベルで脊髄後方部分の拡大と脊髄の圧迫像を，脊髄造影では頚椎前屈時，同レベルの硬膜管の狭小化と後壁の前方移動を認めたが，これらの所見は頚椎後屈位では認めなかった．以上の結果，平山病と診断し，手術を施行した．手術はC5左椎弓切除とC4～6の後方固定術を行った．術中，硬膜外血管の増生・拡張を認め，血管の病理組織所見は動静脈奇形であった．平山病では脊椎の前屈運動によって脊髄・硬膜管が過剰に前方へ偏位すると報告されているが，その原因として硬膜外血管異常が関与していることが示唆された．

5　　CTを用いた腰部傍脊柱筋変性度の簡便な評価法

秋田労災整形外科
○奥山幸一郎、鈴木哲哉、若林育子、蝦名寿仁、
小西奈津雄　鵜木栄樹、鈴木　均、千葉光穂

（目的）腰椎変性疾患で生理的前弯が減少してくる症例の腰部CTでは、傍脊柱筋内のまだら様の低吸収像と断面積の減少を示す所見を認める。今回、CTを用いてこの傍脊柱筋の変性を簡便に評価してみた。
（対象と方法）症例は男性26例、女性28例とした。CT上の傍脊柱筋変性度をgrade Oからgrade IIIまでの4段階とした。関心領域よりCT値と断面積を測定し、腰椎後弯角と変性度との関係、手術を施行した症例では生検所見も検討した。
（結果）GradeOからIIIのCT値は平均55.4、40.8、25.5、11.8でgrade間に有意差を認めた。GradeからIIIの断面積は平均2045、1927、1678、1026mm3でgrade OとII、IIとIIIの間で有意差を認めた。GradeOからIIIの後弯角は-14.6、-17.8、-13.7、12.6°でgrade O、I、IIとIIIの間で有意差を認めた。生検では傍脊柱筋筋変性の進行は筋線維の自体の変性、脱落、線維化と脂肪浸潤が主体であった。
（まとめ）CTを用いて簡便に傍脊柱筋変性度の評価を行った。

6　　Mモードによる頚椎拡大術の術中超音波診断

寿泉堂綜合病院整形外科
○石河紀之，菅野裕雅，宮本誠也，谷貴行，湯浅昭一

【目的】頚椎椎弓拡大術中に観察される硬膜管と脊髄の拍動を，Mモードの超音波診断で測定した．【方法】対象は，棘突起縦割式脊柱管拡大術を行った17例である．脊柱管拡大後，電子走査コンベックススキャン7.0 MHzを用い，水浸法で超音波診断を行った．Bモードで長軸，短軸方向の診断を行い，次いで主病変部と思われる，前方圧迫要素の大きさと脊髄の変形が最大な部で，硬膜管と脊髄の拍動をMモードで測定した．【結果】椎弓拡大後，硬膜管の拍動は全例で確認された．安静時の硬膜管の前後径の平均は約9.5 mmで，拍動時は約10.0 mmで，拍動の大きさは約0.5 mmであった．拍動時，脊髄径は不変であり，くも膜下腔が脊髄の前方か後方，もしくは両方で拡大した．硬膜管の拍動の前後径の大きさとJOA scoreの改善率に相関はなかった．【結語】Mモード超音波診断で，頚椎拡大術中のくも膜下腔の拍動を観察した．硬膜管の拍動は，頚椎拡大術で，硬膜管だけでなく脊髄を除圧したことの指標となる．

主題Ⅱ 画像診断-Ⅱ　16:50～17:45　座長 佐藤勝彦

1　**成人アテトーゼ型脳性麻痺患者における頚椎MRI撮像時sedation法**
—ジアゼパムまたはチオペンタールナトリウム静注法—

山形県立総合療育訓練センター整形外科
○尾鷲和也、鈴木聡、井上林、佐本敏秋
蔵王みゆき病院整形外科　太田吉雄

【目的】アテトーゼ型脳性麻痺患者の頚椎MRI撮像に際し、不随意運動を抑制するために我々の行っているsedation法の成績を報告する。【方法】対象は14例(男10、女4)で、年齢33～49歳。全例入院の上、まず事前のテストとしてdiazepam(セルシン)10～15mgを静注し、これでも意識が消失しない場合はthiopental(ラボナール)を100～150mg静注した。呼吸状態や意識消失持続時間を観察し、後日同様の方法で主治医が付いてMRI撮像(矢状断T1・T2及び水平断)を行った。motion artifactのため有用な情報が得られない画像をartifact(＋)、artifactがあっても情報が得られるものを(±)、artifactのないものを(－)と分類し、1回の撮像における正中矢状断T1・T2及びC4-5水平断像の3画像を評価した。【結果】テスト時に仰臥位で舌根沈下が5例(diazepam 1、thiopental 4)にみられ、1例は撮像を断念したが、残る4例は体位調節で撮像可能で、13例で計22回のMRI撮像を行った。diazepamでの撮像は6例14回で、42画像中 artifact(＋)4、(±)5、(－)33画像。thiopentalでの撮像は8例8回で、24画像中 (±)2、(－)22画像であった。

2　**骨傷のない頚髄損傷における脊柱損傷のMRI診断**

新潟中央病院整形外科　*新潟県立新発田病院整形外科
**かつみ整形外科医院　***新潟大学整形外科
○山崎昭義、下田晴華、米山　建、渡部憲一*、
勝見　裕**、本間隆夫***

【目的】骨傷のない頚髄損傷において、MRIでどの程度脊柱の構造破綻について診断が可能か検討した。
【方法】前方除圧固定術が行われた骨傷のない頚髄損傷20例を対象とした。受傷機転は、1例は過屈曲損傷であるがその他は過伸展損傷であった。MRI撮像の時期は受傷後平均 0.5 日、手術は受傷後平均 4.7 日に行われた。
【結果】前縦靭帯に沿ってT1強調像で椎間板と等～高信号であり、しかもT2強調像で高信号の線状陰影が15例に認められた。そのうち9例は術中に前縦靭帯と椎間板の断裂が確認された。その他の3例では前縦靭帯に断裂はないもののその表面に出血があり、2例では頚長筋の出血が確認され、残りの1例では組織の断裂や出血は全く見られなかった。また、MRI で頚椎柱に異常信号を認めなかった5例では、術中に組織の断裂や出血などの損傷は認められなかった。MRIは、脊椎柱の軟部支持組織の損傷も推定できると思われた。

3

腰部脊柱管狭窄症のMRI
ー3D SPGR法による障害神経根の評価の検討ー

済生会山形済生病院　整形外科*　山形大学　放射線科**
○武田陽公、平本典利*
渡辺奈美**

【目的】MRIは、非侵襲的に脊髄や神経根の圧迫を描出可能であるため、脊椎疾患において必須の検査法となりつつある。そこで我々は、根障害の腰部脊柱管狭窄症例についてContrast-enhanced 3D SPGR法を応用しその有用性について検討した。

【対象および方法】対象は、根障害を呈した腰部脊柱管狭窄症例で、SE法およびSPGR法による撮像を行い手術を行った32例である。男性17例、女性15例、年齢は27歳から72歳、平均63.5歳であった。SE法およびSPGR法の画像より、神経根圧迫の診断率について検討を行った。

【結果】神経根圧迫が診断可能であったのは、SE法13例（40.6%）、SPGR法27例（84.4%）であった。SE法にて診断不能でSPGR法でのみ診断可能であったのは14例（43.8%）であり、その逆のSE法にて診断可能でSPGR法で診断不能な例はなかった。

4

重度脊柱後側弯症に対する3D-MRIの応用

1)東北大学整形外科、2)国立療養所西多賀病院整形外科、
3)東北大学病院放射線部
○中條　悟[1]、佐藤哲朗[1]、石井祐信[2]、山崎　伸[3]、高橋昭喜[3]、
国分正一[1]

【目的】3D-MRIを利用して三次元的変形を有する重度後側弯症における脊髄の全容描出法を確立することを目的とした。

【対象と方法】対象は1998年1月から6月までの期間、当科を受診した重度の先天性後側弯症3例(男1例、女2例、年齢6～45歳)である。MRIはSiemens社製Magnetom Vision (1.5T)を用い、撮像法は3D-CISSで冠状面の3Dデータを採取した。まず得られた数十枚の原画像において高輝度を示す脳脊髄液のみを抽出して画像を重ね合せる最大値投影法(MIP)により硬膜管の正面像および側面像を作成した。つぎに、硬膜管の弯曲を記録し、その曲線を基にscout viewで断面を設定して、脊髄の前後および側面の断面像を多断層再構成法(MPR)により作成した。

【結果】曲面を基にして得られた断層像では三次元的に弯曲している脊髄の全容が一画面上で良好に描出された。さらに3Dデータは椎体の傾きに沿った横断像の再構成も可能であった。

【結論】本検査法は従来の画像診断の欠点を解消しうる点において画期的といえる。

5

上位頚椎疾患に対する3D-CTの有用性

岩手医科大学整形外科
○村上秀樹，山崎　健，加藤貞文，荒木信吾，嶋村　正
岩手県立花巻厚生病院整形外科
鈴木善明，鳥羽　有

【目的】上位頚椎部は延髄から脊髄移行部を包含し，RA，先天奇形，外傷などによる同部の障害では重篤な神経症状を惹起することが少なくなく，外科的療法が選択される．今回我々は，上位頚椎疾患に対する3D-CTの有用性について検討を加えた．
【対象】RA5例（AAS1例,VS4例），歯突起骨1例，脊椎骨端異形成症1例，軸椎歯突起骨折2例，環椎破裂骨折1例の計10例（男性5例，女性5例）であり，年齢は13歳から76歳（平均48.2歳）であった．
【結果と考察】3D-CTでは頭蓋底や顎骨を除去した歯突起像を観察でき，骨折や侵食の程度を詳細にとらえることができた．頭蓋内から大後頭孔・環軸椎を観察することにより環椎の回旋偏位と歯突起との立体的位置関係を的確にとらえることができた．再構築断層像では頭蓋環椎関節，環軸椎関節の病変を観察することができた．
【結論】特殊な解剖学的構造を有する上位頚椎部に対する3D-CTは手術の適否・除圧固定範囲の決定に有用であった．

東北脊椎外科研究会会則

第１条　本会は東北脊椎外科研究会（The Tohoku Spine Surgery Research Society）と称する

第２条　本会は、事務局を仙台市青葉区星陵町１番１号
東北大学整形外科学教室内に置く。

第３条　本会は年に１回学術集会の開催を行う。

第４条　本会に会長１名および東北地区７県に各県の代表幹事を若干名おく。

第５条　会長は各県持ち回りで幹事会において選出する。会長の任期は学術集会終了の翌日より次期学術集会終了の日までとする。

第６条　会長は年１回の学術集会の事務を総括し本会を代表する。

第７条　幹事会は、年１回学術集会の際に開催する。ただし、会長が必要と認めた場合、または幹事会の３分の１以上の請求があった場合、会長は幹事会を招集することができる。

第８条　学術集会の演者は、原則として東北整形災害外科学会会員資格を必要とする。

第９条　演者は、発表内容の論文を東北整形災害外科研究会紀要にその投稿規定に従い投稿することができる。

第10条　学術集会の抄録内容は東北整形災害外科学会紀要に掲載される。

第11条　本会の会計は事務局が担当し、その年度は１月１日に始まり、12月31日に終わる。

第12条　本会則の改正は幹事会において、その出席会員の半数以上の同意を必要とする。

第13条　本会則は平成７年１月28日より発効する。

東北脊椎外科研究会

幹　事

〈青森県〉

植　山　和　正，未　綱　　太，中　野　恵　介

〈岩手県〉

嶋　村　　正，八　幡　順一郎，山　崎　　健

〈秋田県〉

阿　部　栄　二，千　葉　光　穂，島　田　洋　一

〈山形県〉

横　田　　実，伊　藤　友　一，林　　雅　弘，平　本　典　利

〈宮城県〉

佐　藤　哲　朗，石　井　祐　信，鈴　木　　隆

〈福島県〉

古　川　浩三郎，渡　辺　栄　一，佐　藤　勝　彦

〈新潟県〉

本　間　隆　夫，内　山　政　二，山　崎　昭　義