第２３回　東北脊椎外科研究会
プログラム・抄録集

主題：温故知新

日　時：平成２５年１月２６日（土）　８時３０分～
会　場：福島ビューホテル　西館　３階　安達太良
　　福島市太田町 13-73　024－531－1111

●症例検討会
日　時：平成２５年１月２５日（金）１９時００分～
会　場：福島ビューホテル　西館　３階　安達太良
　　福島市太田町 13-73　024－531－1111

第２３回　東北脊椎外科研究会
会長　矢吹　省司
公立大学法人　福島県立医科大学
〒960-1295　福島県福島市光が丘１番地　℡024-547-1176

共催：東北脊椎外科研究会　大正富山医薬品（株）

第23回東北脊椎外科研究会開催にあたって

はじめに、第23回東北脊椎外科研究会を福島市で開催させていただくわがままを聞いてくださった各県幹事と関係者の皆様に感謝いたします。

昨年の東日本大震災の際に福島では原発事故が重なり、福島県民は心身ともに参っておりました。そんな中、私が第23回本会の会長に指名され、私に何ができるか考えました。福島を訪れる人が減り、観光業を中心に（農業はさらにですが）大きな打撃を受けている状況を考えると、まず東北や新潟の脊椎外科の先生方に福島の地を踏んでもらいたいと思うに至りました。みなさんに福島まで来ていただき、パワフルな先生方の元気を少しでも分けていただけましたら幸いです。

今回のテーマは「温故知新」といたしました。「論語」にあります「故（ふる）きを温（たず）ねて新しきを知れば、以て師となるべし」です。本会も23回の歴史ある会に発展してきました。第1回から参加させていただいている中で、発表内容がすばらしくなってきていることを感じます。しかし、私たちは、新しいこと（手術など）を始める際には、誰かに何かを教えることができるくらいにしっかりと過去の業績（成績）を研究し、習熟する必要があります。それによって初めて新しいことを知る（始める）ことができるのだと思います。今回の特別講演の講師には「平林式脊柱管拡大術」の開発者である平林　洌先生にお願いしました。平林先生からは、「開発の経緯を含めて拡大術のすべてについて、次の世代の脊椎外科医に伝えたい」と言っていただきました。今や一般的に行われている拡大術をもう一度勉強する良い機会になると信じております。

福島の1月はとても寒い時期ですが、是非熱い発表と熱いディスカッションで、実り多い研究会にしていただければと思います。お陰様で多数の演題の申し込みをいただきました。私たちも「福島まで足を運んでよかった」と思ってもらえるように努力いたします。仙台を離れての開催でご面倒、ご不便をおかけしてしまいますが、皆様のご支援のほど、よろしくお願いいたします。

第23回東北脊椎外科研究会
会長　矢吹　省司
(公立大学法人　福島県立医科大学)

ー演者の先生へのお知らせー

1. **演者の先生方の発表時間は、下記の通りです。**

○症例報告口演　　発表5分　討論2分　合計7分
○上記以外の口演　　発表5分　討論3分　合計8分

2. **発表方法について**

・口演は、全て一面のみで、パソコンによるプレゼンテーションです。
DVDやスライドは一切受付けません。
・次演者は、演台前の次演者席で待機をして下さい。
・計時は、30秒前と終了時にお知らせ致します。演題数が大変多いため、時間厳守でお願いいたします。
・発表PC形式は、Windows、Macintoshです。
（作成に使用するアプリケーションは、Microsoft PowerPoint2000 以降に限ります）
・USBメモリ、CD－R（圧縮せずに記録）の何れかをお持ち下さい。
・動画、アプリケーション使用の場合はPC持ち込みにてお願いいたします。

会 場 図

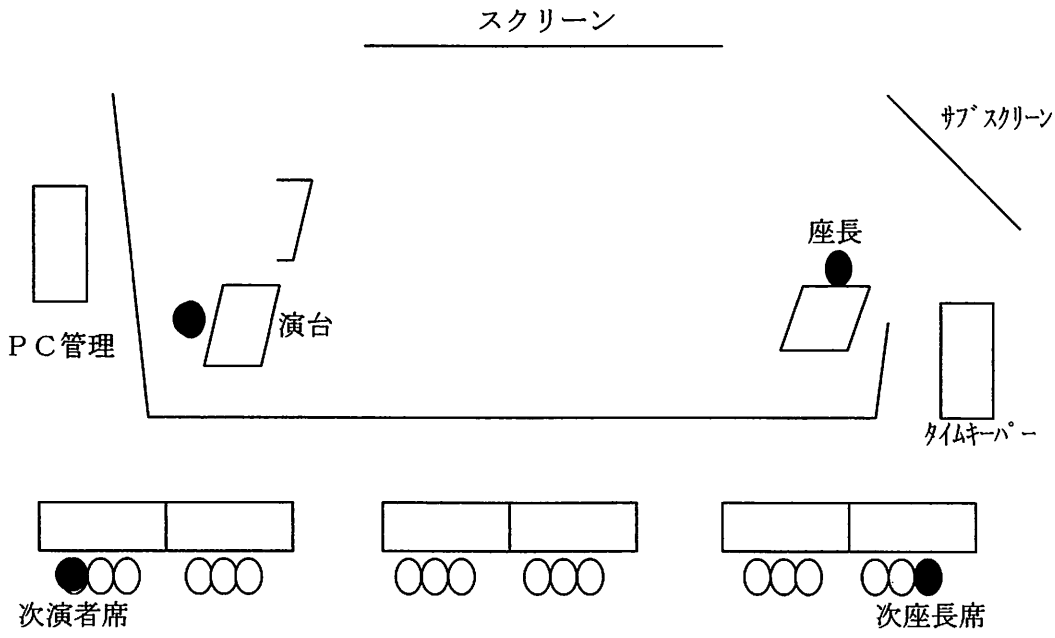

3.　発表データの受付について

・最初のセッションの発表の先生方は、8:00よりPC受付を開始いたします。
お早めの来場もしくは1月22日(火)迄に下記事務局へデータの送付をお願い致します。
・上記以外の口演の先生方は、発表1時間前には、受付をお済ませくださいますようお願いいたします。

4.　優秀口演賞について

発表時35歳以下の先生方は、内容により、優秀口演賞の選考対象と致します。

5.　本研究会抄録は東北整形災害外科学会誌に掲載されます。また論文として同誌に投稿する事が出来ます。

発表データ送付宛先
〒980－0022　宮城県仙台市青葉区五橋2－1－10
大正富山医薬品株式会社　東北脊椎外科研究会係まで
sa-hara@mx.taishotoyama.co.jp
＊メールの場合、ファイル容量3MBまでしか受け付けられません

－参加者へのお知らせ－

1.　参加費5，000円を受付でお支払いください。
　・参加証をお渡しいたします。参加証は各自記入の上、お付けください。
　・次回のプログラム発送のため、連絡カードのご記入をお願いいたします。
2.　会場の福島ビューホテルへはP4地図を参照してください。
3.　演題数が多いため、時間短縮のため質問する先生方は、マイク前にお立ちのうえ待機して下さい。質問の前置きは極力短縮し、質問の核心のみをお願いします。
4.　ディスカッションは、類似の演題が続く場合は座長の判断でまとめて行うこともあります。
5.　平成25年1月25日(金)19時00分から福島ビューホテルにて、別掲の如く意見交換・症例検討会を予定しております。多数ご参加ください。

ー会場のご案内ー

会　　場:福島ビューホテル　西館3階　安達太良
福島県福島市太田町13－73　TEL　024－531－1111

意見交換・症例検討会
日　　時:平成25年1月25日(金)　19:00～
参加費:3，000円

研究会
日　　時:平成25年1月26日(土)　8:30～
参加費:5，000円

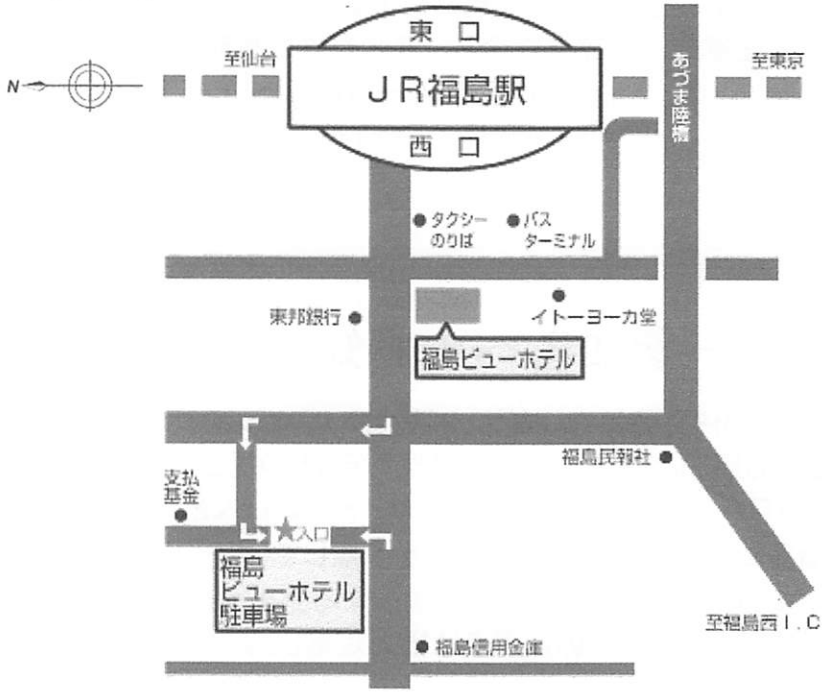

新幹線でお越しの方
　東北新幹線福島駅西口　正面　(仙台駅より約 30 分)
お車でお越しの方
　東北自動車道福島西ICより／約 15 分、飯坂ICより／約 20 分
　(仙台宮城ICより／約 60 分)

皆様のご来場を心からお待ち申し上げております。

日整会教育研修講演（ランチョンセミナー）
受講者へのお知らせ

日　時:　平成25年1月26日（土）　12:00～13:00
会　場:　福島ビューホテル　3階「安達太良」
講　演:　「頚部脊柱管拡大術のこれから　ー適応と手技を中心にー」
慶友整形外科病院　整形外科　名誉病院長　平林　洌　先生
認定単位:　専門医資格継続単位（N－07）
受講料:　1，000円

◆研修医の先生方の受講について◆

1. 研修手帳を必ずご持参ください。
   研修手帳を持参されない場合は、受講証明はできません。
2. 研修会受付で受講料（1，000円）を添えてお申し込みください。
3. 受講証明書を希望される方は、研修手帳に必要事項をご記入のうえ、
   講演終了後、会場出口にて主催者印を受けて下さい。

ー第２３回東北脊椎外科研究会スケジュールー

８：３０～　８：３５	開会挨拶
８：３５～　９：１４	骨粗鬆症・基礎　１～５ 座長　福島県立医科大学　関口　美穂
９：１４～　９：５９	腫瘍　６～１１ 座長　福島県立医科大学 会津医療センター準備室　白土　修
９：５９～１０：１０	休憩
１０：１０～１０：５６	外傷　１２～１７ 座長　公立藤田総合病院　堀川　哲男
１０：５６～１１：４９	手術①　１８～２４ 座長　大原綜合病院　佐藤　勝彦
１２：００～１３：００	日整会教育研修講演＜ランチョンセミナー＞ 座長　福島県立医科大学　矢吹　省司 『頸部脊柱管拡大術のこれから　-適応と手技を中心に-』 慶友整形外科病院　整形外科　名誉病院長　平林　洌　先生
１３：００～１３：１０	幹事会報告
１３：１０～１３：２０	前回優秀口演賞発表
１３：２０～１４：２４	診断・保存療法　２５～３２ 座長　総合南東北病院　鹿山　悟
１４：２４～１４：３４	休憩
１４：３４～１５：１４	手術②　３３～３７ 座長　総合南東北病院　荒井　至
１５：１４～１５：２０	休憩
１５：２０～１５：５２	手術③　３８～４１ 座長　福島県立医科大学 会津医療センター準備室　岩渕　真澄
１５：５２～１６：２４	感染　４２～４５ 座長　福島県立医科大学　二階堂　琢也
１６：２４～１６：３０	閉会挨拶

―プログラム―

開会挨拶　8:30～8:35

骨粗鬆症・基礎　8:35～9:14

座長：福島県立医科大学　関口　美穂

1. 思春期特発性側弯症における傍脊柱筋の神経成長因子およびエストロゲン受容体の発現
秋田大学　工藤　大輔

2. 骨粗鬆症性破裂骨折に対する Balloon Kyphoplasty の経験
仙台整形外科病院　兵藤　弘訓

3. 四年間追跡調査した妊娠後骨粗鬆症の１例
総合南東北病院整形外科　高橋　直人

4. 後壁骨折を伴う椎体骨折後偽関節に対する Ballon Kyphoplasty の経験
福島県立医科大学　会津医療センター準備室　加賀　孝弘

5. 骨粗鬆症性脊椎圧迫骨折に対する Balloon Kyphoplasty の術後短期成績
弘前記念病院　熊谷　玄太郎

腫瘍　9:14～9:59

座長：福島県立医科大学　会津医療センター準備室　白土　修

6. 除圧術後に増大を示した歯突起後方偽腫瘍の１例
公立置賜総合病院　五十嵐　貴宏

7. 胸椎硬膜内髄外海綿状血管腫の１例
東北労災病院　橋本　ちひろ

8. 脊髄腫瘍に対する T-saw を用いた還納式椎弓形成術
弘前大学　小野　睦

9. 脊髄軟膜下脂肪腫の治療経験
新潟大学医歯学総合病院　大橋　正幸

10. 腫瘍内出血により急激な対麻痺を呈した神経鞘腫の１例
岩手医科大学　菊池　孝幸

11. 脊髄に発生した Solitary fibrous tumor の２例
岩手県立釜石病院　遠藤　寛興

― 休　憩 ―　　９：５９～１０：１０

外傷　10:10～10:56

座長：公立藤田綜合病院　堀川　哲男

12. 秋田県における雪下ろし外傷による脊椎外傷の現況

中通総合病院　畠山　雄二

13. 術後に嚥下呼吸障害をきたした頸椎脱臼骨折の１例

財団法人大原綜合病院　志田　努

14. 転落による頚椎頚髄損傷

新潟市民病院　伊藤　拓緯

15. 救急外来で診断が遷延された頚椎屈曲伸延損傷の１例

市立秋田総合病院　櫻場　乾

16. 硬膜損傷を伴った腰椎破裂骨折の検討

弘前大学　田中　利弘

17. 骨粗鬆性椎体骨折にけるMRI所見と椎体不安定性の関係

仙台整形外科病院　高橋　良正

手術①　10:56～11:49

座長：大原綜合病院　佐藤　勝彦

18. 腰椎術後血腫に対する持続潅流法の試み

市立横手病院　江畑　公仁男

19. 頚椎棘突起縦割法拡大術における術前ヘパリン置換の安全性

弘前大学　和田　簡一郎

20. double lesionに対する我々の治療方針～1例報告～

一関病院　松原　吉宏

21. 腰椎分離すべり症に合併した椎間板ヘルニアの治療経験

秋田労災病院　木戸　忠人

22. 硬膜内に脱出した頚椎椎間板ヘルニアの１例

岩手医科大学　吉田　知史

23. 後期高齢者脊椎脊髄疾患症例における周術期栄養状態の評価

山形大学　鈴木　智人

24. 胸腰椎移行部変性による脊髄障害の１例

山形大学　宇野　智洋

日整会教育研修講演<ランチョンセミナー>　12:00～13:00

座長:福島県立医科大学　矢吹　省司

『頸部脊柱管拡大術のこれから-適応と手技を中心に-』

慶友整形外科病院　整形外科　名誉病院長　平林　洌　先生

幹事会報告　13:00～13:10

前回優秀口演賞発表　13:10～13:20

診断・保存療法　13:20～14:24

座長：総合南東北病院　鹿山　悟

25. 腰椎椎間板のう腫のMRIにおける経時的変化　―ヘルニアからのう種そしてその後―
仙台整形外科病院　那波　康隆

26. 腰椎単純X線正面像に股関節を含めるか？
佐賀大学　吉原　智仁

27. without instrumentation 脊椎手術における術後炎症性マーカーの標準値
仙台整形外科病院　高橋　永次

28. Hip-spine syndrome (misdiagnosed type)の検討
佐賀大学　森本　忠嗣

29. 脳脊髄液漏出症の2例
福島県立医科大学　加藤　欽志

30. 腰椎椎間板ヘルニアに対する選択的神経根ブロック後の経時的ペインスケール評価の有用性
青森県立はまなす医療療育センター　田中　直

31. 腰部脊柱管狭窄由来の下肢症状を有する患者に対するプレガバリンの治療効果
- 後向きコホート研究 -
総合南東北病院　高橋　直人

32. 選択的神経根ブロック施行前に抗血栓薬の休薬は必要か？
- ペインスケールから見た検討 -

青森労災病院　浅利　享

－ 休 憩 －　　１４：２４～１４：３０

手術②　14:30～15:10

座長：総合南東北病院　荒井　至

33. Parkinson 病に対する脊椎固定術

秋田組合総合病院　菊池　一馬

34. 腰椎すべり症に対して Cortical bone trajectory(CBT)による椎弓根スクリュー法にて PLIF を施行した 5 例

みゆき会病院　嶋村　之秀

35. ガス含有腰椎椎間板ヘルニアに対する手術例の検討

秋田労災病院　佐々木　寛

36. 経皮的内視鏡下腰椎椎間板ヘルニア摘出術(PELD)を施行した医療従事者 4 例

済生会山形済生病院　千葉　克司

37. 最近 10 年の当科における LuqueSSI 法の経験

東北大学　吉田　新一郎

－ 休 憩 －　　１５：１０～１５：１５

手術③　15:15～15:47

座長：福島県立医科大学　会津医療センター準備室　岩渕　真澄

38. 中下位頚椎後方固定術前後の QOL 評価

秋田大学　粕川　雄司

39. 腰椎固定術後の長期成績　～隣接椎間障害について～

済生会山形済生病院　岩崎　聖

40. 腰部脊柱管狭窄に対する単椎間選択的除圧術の術後成績　－他椎間狭窄の影響－

福島県立医科大学　渡邉　和之

41. 頚椎固定術を施行した 65 歳以上の頚椎外傷の治療成績

山形大学　内海　秀明

感染　15:47～16:19

座長：福島県立医科大学　二階堂　琢也

42. 腰椎化膿性椎間関節炎の２例

岩手県立中央病院　品川　清嗣

43. 当院における感染性脊椎炎の最近の特徴と治療戦略

八戸市立市民病院　金子　高久

44. 診断に難渋した腰椎椎間関節炎の一例

西北中央病院　岩崎　宏貴

45. 化膿性脊椎炎の培養陰性例に対する治療：多施設調査からの検討

新潟中央病院　脊椎・脊髄外科センター　庄司　寛和

閉会挨拶　16:19～　福島県立医科大学　矢吹　省司

1. 思春期特発性側弯症における傍脊柱筋の神経成長因子およびエストロゲン受容体の発現

秋田大学大学院医学系研究科医学専攻機能展開医学系整形外科学講座[1]
秋田県立医療療育センター整形外科[2]
工藤大輔[1]宮腰尚久[1]本郷道生[1]三澤晶子[2]粕川雄司[1]石川慶紀[1]島田洋一[1]

【背景】エストロゲン受容体(ESR)や神経成長因子(NGF)は，骨格筋で発現し，筋機能へ影響しているが，思春期特発性側弯症(AIS)の傍脊柱筋との関連は不明である．【目的】傍脊柱筋 ESR1, NGF の発現と側弯の関連を調査すること．【対象と方法】脊椎後方固定術を行った AIS 患者 11 名(男 1 女 10, 平均 16 歳，A 群)と，側弯のない対照群 7 名(男 5 女 2, 平均 26 歳，C 群)を対象とした．A 群の主カーブの平均 Cobb 角は 45.4 +/- 6.4° であった．A 群では頂椎の左右，C 群では術野中央の左右の傍脊柱筋を採取した．Real-time PCR により ESR1，NGF の発現を左右で比較，また左右の発現比を 2 群間で比較した．【結果】A 群の凸側 ESR1，NGF 発現は有意に増加し，発現比では A 群は C 群より ESR1，NGF ともに有意に増加していた．ESR1 の発現比は Cobb 角と有意に相関した ($r=0.755, p<0.05$)．【結論】A 群では凸側の ESR1, NGF 発現は増加し，C 群との比較でも増加していた．ESR1, NGF の発現の違いが筋機能へ影響し，側弯の発症または進行に関与している可能性がある．

2. 骨粗鬆症性破裂骨折に対する Balloon Kyphoplasty の経験

仙台整形外科病院
兵藤弘訓、徳永雅子、高橋良正、高橋永次、那波康隆、川又朋麿、鈴木一史、佐藤哲朗

【目的】Balloon Kyphoplasty(BKP)が禁忌とされる破裂骨折に対して慎重な対策を講じた上で BKP を行った．その短期成績を報告する．

【対象、方法】術後 3 ヵ月以上経過を追えた骨粗鬆症性破裂骨折 14 例である．全例 cleft(+)で神経麻痺はなく、手術高位は T9:1、T12:6、L1:5、L2:1、L3:1(例)であった．Dynamic CT(flexion CT、extension CT)で後壁不安定性のみられるものは術前 Body cast を 4-7 週(平均 6 週)行った．術後硬性コルセットを後壁癒合まで装着させた．

【結果】入院時と最終観察時の腰痛は平均 VAS:8 から VAS:2、前壁圧潰率は平均 66%から 28%、局所後弯角は、平均 14° から 5° 、脊柱管内骨片占拠率は平均 34° から 33° (neutral CT)であった．Complication はバルーン破裂が 1 例、セメント漏出が 6 例、隣接椎体骨折が 2 例でいずれも無症候性であった．後壁癒合時期は T1 強調像(輝度回復)では 1M:0/13 例(0%)、3M:2/17 例(17%)、6M:7/12 例(58%)、CT(骨折線消失)では 1M:4/14 例(29%)、3M:7/14 例(50%)、6M:9/12 例(75%)であった．

【結語】破裂骨折に対する BKP の短期成績は良好であった．骨癒合までの外固定は必要と思われる．

3. 四年間追跡調査した妊娠後骨粗鬆症の１例

総合南東北病院整形外科

高橋直人，荒井至，市地賢治，福田宏成，半田隼一，宗像良和，鹿山悟

22歳女性．主訴は腰背部痛である．第１子を出産後２カ月で誘因なく腰背部痛が出現し，体動困難となったため当科を初診した．初診時，胸椎高位で広範囲に叩打痛が認められた．初診時X線像では第7,9胸椎が扁平化しており，１ヶ月後のMRI像では第5,7,9,10,11胸椎と第2,4,5腰椎にてT1強調画像で低信号領域と変形が認められた．骨密度はSOS1492m/s，血液検査でCa9.3mg/dl,P4.3 mg/dl，DPD-U105.0/Cre換算14.8nmol/mc，NTx-U1130/Cre換算152.28nmol/mcであった．妊娠後骨粗鬆症と診断し，直ちにビスフォスフォネート，ビタミンDおよびカルシウム製剤で治療を開始した．その後骨折部の圧潰の進行は認められず，治療開始後早期に疼痛は改善した．発症３年後からテリパラチド注射剤を使用しているが４年が経過した現在でも骨密度はほとんど改善が認められない．

4. 後壁骨折を伴う椎体骨折後偽関節に対するBallon Kyphoplastyの経験

1）福島県立医科大学　会津医療センター準備室　整形外科
2）福島県立会津総合病院　整形外科
加賀孝弘 1,2　岩渕真澄 1,2　佐藤法義 1,2　白土 修 1,2

【目的】骨粗鬆症性椎体骨折に続発する椎体偽関節（以下、偽関節）は、頑固な慢性疼痛を引き起こし、ADL・QOL制限の重大な要因となる。Ballon Kyphoplasty（以下BKP）は、その低侵襲手技により、偽関節治療法の一つとして注目を集めている。しかし、全ての偽関節が適応となる訳ではなく、限界もある。特に、椎体後壁骨折を有する偽関節に対しては、脊柱管内へのセメント漏出の危険性があり、適応外とされてきた。本報告の目的は、適応を吟味してBKPを施行した椎体後壁骨折を伴う偽関節症例の臨床成績を検討することである。

【対象と方法】当科でBKPを導入したH24.4以降、本法で加療した椎体骨折後偽関節の5例，6椎体を対象とした。症例は全て女性，平均年齢は78.5歳（61～88歳）、罹患椎体高位はT10からL3であった。全例で下肢症状と神経学的脱落所見はなかった。受傷からBKP施行までの期間は、平均15.7週（11～22週）であった。CT, MRI上、全例で認めた後壁骨折は既治癒であり、PMMA漏出の危険性無しと判断、BKPを施行した。術前・最終診察時の単純X線像で椎体高、椎体圧潰率と局所後弯角を計測し、治療成績はVAS、SF-36で評価した。経過観察期間は平均6ヶ月（3～8ヶ月）だった。

【結果】全例で、術翌日から背部痛の改善が認められ、ADLが向上した。単純X線像では椎体高、椎体圧潰率、局所後弯角は術前後で著変は認められなかった。脊柱管内へのセメントの漏出や骨片の脊柱管内への移動は皆無であった。

【考察】椎体骨折後偽関節に対するBKP治療において、最悪の合併症は脊柱管内への骨セメント漏出である。椎体後壁骨折を伴う症例に対してBKPを施行する際には、CTやMRIによる後壁骨折治癒の詳細な評価が重要である。適応を吟味し、手技を慎重に行うことで、BKPは後壁骨折を伴う椎体骨折の治療法の選択肢の一つになり得る。

5. 骨粗鬆症性脊椎圧迫骨折に対するBalloon Kyphoplastyの術後短期成績

弘前記念病院整形外科

熊谷玄太郎、三戸明夫、越後谷直樹、植山和正

骨粗鬆性脊椎圧迫骨折に対してを2012年4月から8月までにBalloon Kyphoplasty(BKP)を施行した9例（男性1例、女性8例、平均年齢76.4歳）を対象として、合併症の有無、術前後の腰痛の有無を調査し、X線学的評価を行った。術中に1例で無症候性の椎体前方へのセメント漏出を認めた。術後4例で腰痛の残存を認め、その内1例は手術部椎体の圧潰、3例は新規隣接椎体圧迫骨折を認めた。骨折部椎体中央高平均値は術前14.7mmから術直後は20.9mmと有意に増加したが、術後3カ月では17.2mmと術前と有意差を認めなかった。骨折部後弯角は術前後で有意差を認めなかった。平均Sagittal vertical axisは術前127.4mmから術後3カ月で93.2mmとなり有意に短縮した。BKPは低侵襲で比較的安全に行える手技ではあるが、隣接椎体の新規骨折は予後に影響を与える可能性がある。

6. 除圧術後に増大を示した歯突起後方偽腫瘍の1例

公立置賜総合病院　整形外科

五十嵐貴宏　林雅弘　岡本純一　荒木有宇介　澁谷純一郎

諏訪通久　渡邉忠良　長谷川浩士　松木宏史　大楽勝之

【症例】75歳，男性．2009年5月より歩行時のふらつきと左手のしびれが出現し，MRIにて頚椎すべり症(C3/4)と歯突起後方の偽腫瘍による脊髄圧迫を認めた．この時点でADI 5mmと不安定性は小さく，同年9月に頚椎椎弓形成術(C1:椎弓切除，C3-6:椎弓形成，C2及びC7:ドーム形成)を施行した．術後，両上肢のしびれと知覚低下，両下肢の筋力低下等の改善なく，徐々に増悪を認めた．術後4ヵ月でMRIを再検すると，術前と比較して偽腫瘍の増大を認めた．これに対し2010年1月に切除生検と頚椎後方固定術(Mageal法)を施行したところ，術後より症状は徐々に軽快し，偽腫瘍も縮小して上肢・下肢機能共に改善を示した．現在も外来にて経過観察中であり，独歩可能で四肢のしびれはなく筋力も改善している．【考察】頚椎の偽腫瘍に対して除圧術を行った後に症状が増悪した症例に対し固定術を施行したところ，良好な治療経過を認めた．脊椎不安定性は小さくても偽性腫瘍の症例では脊椎固定術の併用が望ましいと考えられた．

7. 胸椎硬膜内髄外海綿状血管腫の1例

東北労災病院　整形外科

橋本ちひろ、日下部隆、川原　央

硬膜内髄外脊髄腫瘍は神経鞘腫と髄膜腫が大半を占める。血管腫は全脊髄腫瘍の約 4%で多くは髄内腫瘍であり、硬膜内髄外の海綿状血管腫はこれまで 35 例の報告にとどまる。今回、我々は硬膜内髄外海綿状血管腫の 1 例を経験したので報告する。【症例】42 歳、男性。主訴は腰背部痛と歩行障害であった。下肢筋力の低下、臍以下の知覚障害、排尿障害が急速に進行した。上肢症状を除いた頚髄症の JOA スコアは 3/11 点であった。MR 像で T9/10 高位に T1WI で等輝度、T2WI で等～やや高輝度、Gd で均一に造影され、硬膜から立ち上がっているような硬膜内髄外腫瘍を認めた。CT で腫瘍内石灰化はなかった。腫瘍摘出を行ったところ、硬膜内に暗赤色の腫瘍を認め、脊髄および硬膜と癒着していた。病理組織検査では海綿状血管腫であった。術後 6 カ月で歩行は安定し、JOA スコアは 10/11 点となり、復職した。【結語】本腫瘍は髄膜腫類似の画像所見を呈することがあり、鑑別診断として念頭に置く必要がある。

8. 脊髄腫瘍に対する T-saw を用いた還納式椎弓形成術

弘前大学整形外科

小野睦，和田簡一郎，田中利弘，澤田利匡

【目的】我々は胸椎・腰椎の脊髄腫瘍に対し T-saw を用いた還納式椎弓形成術を行い脊髄腫瘍を摘出してきた。今回、脊髄腫瘍術後に問題となる髄液漏と還納した椎弓の骨癒合に関して検討し、本術式の有用性を検討した。【対象及び方法】本術式を施行した 33 例を対象とした。内訳は胸髄髄内腫瘍;4、胸髄硬膜内髄外腫瘍;10、脊髄円錐部腫瘍;6、馬尾腫瘍;13 で、病理診断は神経鞘腫;19、上衣腫;5、髄膜腫;4、脂肪腫;2、星細胞腫;1、海綿状血管腫;1、奇形種;1 であった。術後に MRI と CT を撮影し、髄液漏と還納した椎弓の骨癒合の有無について検討した。【結果】還納した椎弓数は平均 2.4(1-6)椎弓であった。MRI における髄液漏は術後 3 ヶ月では 8 例、6 ヶ月では 2 例に認めたが、術後 12 ヶ月では全例で髄液漏は認めなかった。CT における椎弓の骨癒合は術後 3 ヶ月では 3 例、6 ヶ月では 24 例、12 ヶ月では 31 例に骨癒合を認めた。骨癒合が得られなかった 2 例は術後照射例であった。

9. 脊髄軟膜下脂肪腫の治療経験

新潟大学医歯学総合病院　整形外科
大橋正幸、平野　徹、渡辺　慶、勝見敬一、髙橋郁子、遠藤直人

【背景】脊髄脂肪腫は、原発性脊髄腫瘍の約１％で、その中でも脊髄軟膜下脂肪腫はさらに稀であり、二分脊椎を伴う脂肪腫とは異なる病態を呈する。今回、脊髄軟膜下脂肪腫の７手術例を経験したので報告する。
【症例】対象は７例で男性５例、女性２例、平均年齢 50 歳(35～62 歳)、Boddy Mass Index (BMI)は平均 24(20～30)であった。発生高位は頚椎２例、頚胸椎３例、胸椎２例であった。手術は全例後方進入で行い、椎弓切除(または椎弓形成術)および脂肪腫部分摘出を施行した。1 例で硬膜形成術を併用した。全例で症状の改善が得られた。1 例で腫瘍の regrowth による症状の悪化を認め、初回術後 15 年で再手術を要した。
【考察】手術では、脂肪組織と正常脊髄の境界が不明瞭であり、腫瘍の全摘出は困難である。短～中期的には除圧効果により良好な成績が報告されているが、本研究では初回術後 15 年で腫瘍の regrowth に対して再手術を要した症例もあり、長期にわたる経過観察が必要である。

10. 腫瘍内出血により急激な対麻痺を呈した神経鞘腫の１例

岩手医科大学整形外科
菊池孝幸、村上秀樹、山部大輔、吉田知史、山崎　健、嶋村　正

腫瘍内出血により急激な麻痺の進行を呈した神経鞘腫の１例を経験したので報告する。症例は 33 歳女性。突然背部の激痛が出現し、翌朝に右下肢脱力も出現した。徐々に脱力が進行し、4 日後に近医で MRI を撮ったところ、胸椎高位に異常を認め当科紹介となった。入院時、両下肢の MMT は右側 2 レベル、左側 4 でレベル、臍以下の知覚障害を認めた。下肢深部反射は亢進し、膀胱直腸障害を認めた。MRI で T8－11 の脊髄腹側に長径 84mm の腫瘍を認めた。対麻痺が進行しており、早急な除圧が必要と判断、緊急手術を行った。T7－12 の椎弓切除後、硬膜を切開したところ、暗赤色の腫瘍を認め、脊髄は背側へ圧排され扁平化していた。腫瘍組織と血腫が混在しており piece by piece に摘出した。病理組織検査で神経鞘腫と診断された。術後麻痺は徐々に改善し、術後 7 カ月の現在、知覚障害は軽度残存しているが膀胱直腸障害、麻痺は改善している。硬膜内髄外に発生した神経鞘腫は、一般に緩徐に成長するため症状進行も緩やかであるが、稀に腫瘍内出血を伴い、神経症状が急激に発症・増悪することがあり、留意が必要である。

11. 脊髄に発生したSolitary fibrous tumorの2例

岩手医科大学整形外科1)、岩手県立釜石病院2)
遠藤寛興1)2)、村上秀樹1)、菊池孝幸1)、吉田知史1)、山崎健1)、嶋村正1)

Solitary fibrous tumor(SFT)は胸膜に好発する腫瘍で、脊椎領域での発生は稀である。今回我々はSFTと診断された脊髄腫瘍の2例を経験したので報告する。症例1：50歳、女性。両下肢のしびれ感、歩行障害が出現、増悪したため当科を受診した。MRIにて第3胸椎高位にT1、T2WIともに低～等信号を呈する砂時計腫を認め、腫瘍切除術を施行した。病理診断は紡錘形の核を有する充実性腫瘍で、免疫染色はCD34(+)、S-100(-)、EMA(-)でありSFTの診断であった。症例2：51歳、男性。左下腿以下のしびれ感が出現、増悪したため当科を受診した。MRIにて第11胸椎高位にT1WIで脊髄と等信号、T2WIで低～等信号を呈する硬膜内髄外腫瘍を認め、腫瘍切除術を施行した。病理診断は同様にSFTの診断であった。SFTは局所再発や転移の報告も散見されており、慎重な長期的経過観察が必要である。

12. 秋田県における雪下ろし外傷による脊椎外傷の現況

中通総合病院　整形外科
畠山雄二、千馬誠悦、成田裕一郎、宮本誠也、小林志、佐々木香奈

2009年12月から2012年3月までに雪下ろし外傷で救急搬送された男316例、女36例、計352例を対象とした。受傷時年齢は平均63.5歳。これらを基に時節毎の傾向、受傷原因と部位、受傷日の積雪量を調査した。また、発生場所を4地域に分け地域別の受傷者数を調べた。発生時期は1月が200人と最多で、次いで2月93人、12月53人、3月6人であった。年齢別では60歳から70歳台が多く、65歳以上が45%を占めていた。発生場所は約6割が県南内陸部で、県北内陸部が2割、 次いで県北沿岸部と中央部、県南沿岸部の順であった。受傷原因は屋根からの転落が約6割、梯子からの転落が3割、残りが脚立からの転落であった。受傷部位は脊椎が4割と最多で、次いで四肢3割、頭部、胸腹部がそれぞれ1割程度であった。受傷原因別の脊椎外傷の割合は屋根からの転落よりも、梯子からの転落の方が高い頻度で起こっていた。また、20cm以上の積雪が連続した後に多く発生していた。

13. 術後に嚥下呼吸障害をきたした頸椎脱臼骨折の1例

財団法人大原綜合病院　整形外科
志田　努、佐藤　勝彦、関口　泰史、朝熊　英也、小平　俊介、髙橋　洋二郎

頸椎固定術後に嚥下呼吸障害から意識消失に陥った症例を経験した。作業中に前頭部を強打して頸椎が過伸展され受傷。頚部痛と左上肢挙上困難が出現。画像で第 4 頸椎前方脱臼と関節突起骨折が認められた。手術では後方から骨片摘出と wiring 固定および前方固定術を行った。術後より嚥下障害が出現し誤嚥性肺炎を併発した。術後 6 日目に急変し意識消失、救急蘇生と呼吸管理により意識障害は回復した。Fiberscope で声帯麻痺は認めず、下咽頭部で後壁の粘膜腫脹と狭窄が認められた。術直後の頸椎 XP で前方固定部を頂点とする角状前弯変形が認められ、これによる下咽頭狭窄と判断した。術後 8 日目に後方より instrument を用いた矯正固定術 C3-6 を施行した。その後より嚥下呼吸障害は消失し、順調に回復して独歩退院した。頸椎脱臼骨折に対する手術は、受傷機転や頸椎 alignment を考慮した management が必要である。

14. 転落による頚椎頚髄損傷

新潟市民病院整形外科
伊藤拓緯　澤上公彦　石川誠一

転落は、頚椎頚髄損傷の原因として交通事故とならんで多く見受けられる機序である。
転落により生じた頚椎頚髄損傷について調査を行ったので報告する。対象は当院の電子カルテで、2007 年 11 月から 2012 年 11 月までの期間に受診した頚椎骨折、脱臼、頚髄損傷などの病名を持つ症例中、受傷機転が転落であった 120 例である。年齢、性別、受傷機転、骨傷のレベル、骨傷の種類、麻痺の程度、転落時の飲酒状況、受傷時服薬状況、その他について調査した。結果。年齢は 20 歳代 5 例、30 歳代 8 例、40 歳代 11 例、50 歳代 26 例、60 歳代 32 例、70 歳代 29 例、80 歳代 9 例と中高年が多かった。男性 95 例、女性 26 例であった。転落の生じた場所としては階段からの転落が 44 例、自転車ごと側溝に転落したのが 12 例、脚立が 9 例、はしごが 6 例などであった。自殺以外の転落事故で 3 名がほぼ即死、3 名が受傷 2 週以内に死亡した他 14 例が Frankel B 以上の麻痺を呈した。

15. 救急外来で診断が遷延された頚椎屈曲伸延損傷の1例

市立秋田総合病院[1] 秋田大学大学院[2]

櫻場　乾[1]　木村善明[1]　柏倉　剛[1]　佐々木研[1]　木村竜太[1]　島田洋一[2]　本郷道生[2]

【目的】MRI の撮像のみで診断が遷延した頚椎屈曲伸延損傷の症例を経験したので報告する。【症例】68 歳男性。【現病歴】夜間覚醒時後方へ転倒し、ふすまへ後頭部を強打して受傷した。同日当院救急外来受診し神経所見はなかったが後頭部に挫創など認め脳 MRI を撮像した。項頚部痛も認め矢状断像のみ MRI を追加され、ヘルニアの診断で頚椎カラー装着し帰宅した。次日当科外来独歩で初診時、X 線写真で C5/6 頚椎屈曲伸延損傷を認め緊急入院した。【身体所見】左 C6 領域に軽度放散痛の訴えがあったが神経脱落所見は認めなかった。【治療経過】第 16 病日左 C5/6 椎間孔拡大、C4-7 頚椎後方除圧固定施行し、現在骨癒合・経過は良好である。【考察】急性期における外傷の変化は MRI では描出が困難である場合があり、十分に注意を要する。病態の把握では X 線写真は軽視される可能性もあるが、症例によっては十分有用であり不可欠であると考える。

16. 硬膜損傷を伴った腰椎破裂骨折の検討

弘前大学大学院医学研究科整形外科学講座

田中利弘、小野睦、和田簡一郎、澤田利匡、石橋恭之

目的：硬膜損傷を伴った腰椎破裂骨折をレトロスペクティブに評価しその画像的特徴を検討する。

対象：2002 年から 2012 年までに新鮮外傷による腰椎破裂骨折で入院加療を要した 27 例中、観血的治療を要したのは 20 例である。麻痺がないかもしくは軽度で、除圧を行わず経皮的にインプラントを挿入して固定した 10 例を除き、除圧固定を行ったのは 10 例を対象とした。

方法：術前の CT にて Denis 分類、椎体の矢状面方向の骨折、椎弓骨折の有無、破裂骨片の脊柱管占拠率を評価した。

結果：硬膜損傷を認めたのは 10 例中 6 例で、全例脊柱管占拠率が 50%以上、椎体の矢状面方向の骨折と椎弓骨折があり、Denis 分類は A が 4 例、B が 2 例であった。

結語：矢状面方向の骨折線を伴う 3 column 損傷で脊柱管占拠率が 50%を超える症例は硬膜損傷を合併している可能性が高い。

17. 骨粗鬆性椎体骨折にけるMRI所見と椎体不安定性の関係

仙台整形外科病院

高橋良正　兵藤弘訓　川又朋麿　高橋永次　徳永雅子　鈴木一史　那波康隆　佐藤哲朗

【目的】椎体骨折のMRI所見と椎体不安定性との関係を明らかにすること.

【対象】発症から1ヵ月以内にMRIおよび屈曲・中間位CT（Dynamic CT）を行った胸腰椎移行部骨粗鬆性椎体骨折41例43椎体.【方法】MRI所見（正中矢状断像）はT1強調像では低輝度限局型（椎体比1/2未満）、広範囲型（1/2以上と2/3以上）に、T2強調像では低輝度限局型（1/2未満）と広範囲型（1/2以上）、高輝度限局型と広範囲型に分類した.椎弓根部のT1低輝度変化の有無も評価した.椎体不安定性はDynamic CTによる脊柱管内骨片占拠率、前壁圧潰率で評価した.【結果】骨片占拠率の変化を最も反映するMRI所見はT1広範囲型（2/3以上）、椎弓根部T1低輝度、T2低輝度広範囲型であった（$p<0.05$）。前壁圧潰率の変化を最も反映するMRI所見はT2高輝度限局型、椎弓根部T1低輝度であった（$p<0.05$）.【結語】椎体不安定性を反映するMRI所見があるときはDynamic CTによる不安定性の評価が必要である.

18. 腰椎術後血腫に対する持続潅流法の試み

市立横手病院　整形外科

江畑公仁男、冨岡　立、鈴木真純

2005年4月～2012年3月までの間、腰椎術後血腫により再手術を施行した8例について検討した結果、創ドレナージ不良が原因の一つと考えられた。ドレーンチューブの径を3mmから4mmに変更するなどの対策を行ってきた。

しかしこれらの対策でも術後血腫の発生を防止できず、今回2例の術後血腫に対し持続潅流法を行った。

症例1：84歳、男性。腰部脊柱管狭窄症による両下肢痛と麻痺に対して、L4/5開窓術を施行。術後1週より血腫による下肢痛が再燃し血腫除去術を施行。ドレーン抜去2日目から再び術後血腫による下肢痛を生じた。持続潅流法による3回目の手術を施行し下肢痛は軽快した。

症例2：77歳、女性。腰部脊柱管狭窄症による右下肢痛に対して、L4/5開窓術を施行。術後1週より歩行時の両大腿後面痛を生じ、MRIにて術後血腫の診断。下肢痛が消失しないため持続潅流法による再手術を施行し症状は軽快した。

19. 頚椎棘突起縦割法拡大術における術前ヘパリン置換の安全性

弘前大学整形外科

和田簡一郎、小野睦、田中利弘、澤田利匡

【目的】頚椎棘突起縦割法拡大術（本法）時のヘパリン置換施行の有無により術後硬膜外血腫、周術期血栓塞栓症の発生状況に違いがあるかを検討することである。【対象と方法】対象は2002年から2012年までに本法を施行した頚髄症133名で、手術時年齢は64歳だった。ヘパリン置換症例（A群、7名）、抗凝固剤/抗血小板剤休止のみの症例（B群、18名）、抗凝固/抗血小板療法の既往がない症例（C群、108名）における、再手術を要した術後硬膜外血、周術期血栓塞栓症の発生数を調査した。OPLLはA群1名、B群2名、C群31名であった。検定はカイ2乗検定を用いて、有意水準を0.05とした。【結果】術後硬膜外血腫はA群0名、B群0名、C群2名であった(NS)。いずれの群でも周術期血栓塞栓症を認めなかった。【考察】本法における術前ヘパリン置換が術後硬膜外血腫の発生を助長するとはいえず、血栓塞栓症予防に必要な症例には行われてよい周術期管理と考えられた。

20. double lesionに対する我々の治療方針～1例報告～

一関病院整形外科　米沢市立病院整形外科[1]

松原吉宏　佐藤良　長谷川和重[1]

【はじめに】double lesionに対する我々の治療方針を経験した1例を用いて報告する。【症例】76歳、女性。主訴:両手のしびれ、巧緻性障害、左臀部から下肢のしびれと痛み。現病歴:2001年、左臀部から下肢外側のしびれと痛みが、同時期から左手橈側3指のしびれが出現し、その後に右手にも同様の症状が出た。さらにボタンがかけにくく、両下肢のこわばり感が出たため受診した。臨床所見:両手橈側3指、左臀部から下肢外側にしびれと知覚鈍麻がみられた。BTR低下、TTR、PTR亢進、ATR消失、MMTでAPBに右4:G、左1:Tの筋力低下があった。MRIでC4/5～6/7に脊髄の圧排と神経伝導検査(NCS)で左重症、右軽症の手根管症候群の所見があった。まず、より重症度の高い右手に手根管開放、母指対立再建を行い、その後に頚椎椎弓形成、さらに経過中に臨床症状とNCSで悪化がみられた左手に手根管開放の順に手術を行い、症状は改善した。【考察】double lesionに対する治療方針として臨床所見、画像、電気生理検査からより重症度の高い順に治療を行っていくのが理にかなっているものと考える。

21. 腰椎分離すべり症に合併した椎間板ヘルニアの治療経験

秋田労災病院整形外科[1)]、秋田大学大学院整形外科[2)]
木戸忠人[1)]、奥山幸一郎[1)]、佐々木寛[1)]、関展寿[1)]、
加茂啓志[1)]、佐藤千恵[1)]、千葉光穂[1)]、宮腰尚久[2)]、島田洋一[2)]

【目的】腰椎分離すべり症に合併した椎間板ヘルニア症例の術前評価およびヘルニア形態について検討すること。本研究では、合併した椎間板ヘルニアはすべり椎間に発生したものとした。

【対象と方法】対象は男性9例、女性2例の計11例。手術時平均年齢は58歳(25～75歳)。分離高位はL3が2例、L4が3例、L5が6例。全例で腰椎後方椎体間固定術(PLIF)を行い、術後症状は軽快した。調査項目は術前診断、術中所見およびヘルニア脱出形態とした。

【結果】症状は全例で片側の下肢痛、しびれであり、障害神経根は分離高位と一致していた。術前に椎間板ヘルニアの合併と診断していたのは11例中9例であった。術中所見としては椎間板ヘルニアによる神経根の圧迫が全例に、分離部での神経根の癒着が1例にみられた。椎間板ヘルニアは9例(82%)が椎間孔内外の外側ヘルニアであり、残りの2例(18%)が脊柱管内の上行したヘルニアであった。

22. 硬膜内に脱出した頚椎椎間板ヘルニアの1例

岩手医科大学　整形外科
吉田知史、村上秀樹、菊地孝幸、山崎　健、嶋村　正

硬膜内頚椎椎間板ヘルニアの1例を経験したので報告する。症例は64歳、女性。1週間前から頚部痛出現した後、左上下肢脱力発生し当科搬送となった。初診時、左上下肢の筋力低下のため歩行不能であり、対側の体幹・下肢に温痛覚障害を認めBrown-Sèquard症候群を呈していた。MRI上C6/7にて脊髄を前方から圧迫する占拠性病変を認め、頚椎椎間板ヘルニアの診断で同日前方除圧固定術を施行した。術中所見では後縦靭帯は肥厚し硬膜との癒着を認めた。ヘルニア塊は後縦靭帯と硬膜を穿破し硬膜内へ脱出していたがクモ膜の損傷は認めなかった。術直後より麻痺は改善し、術後3週にて独歩可能となった。術後MRIでは髄内輝度変化を認めたが脊髄の除圧は良好であった。硬膜内椎間板ヘルニアの報告はその大部分が腰椎であり、頚椎での発生は極めて稀である。発症要因は明らかでないが、炎症、外傷などによる後縦靭帯と硬膜の癒着の存在が硬膜内へ穿破する一因となっていると考えられる。

23. 後期高齢者脊椎脊髄疾患症例における周術期栄養状態の評価

山形大学医学部整形外科

鈴木智人、橋本淳一、内海秀明

75 歳以上の後期高齢者における脊椎脊髄手術周術期栄養状態の評価を行ったので報告する。2010 年 6 月から 2012 年 10 月の期間に当科で脊椎脊髄疾患に対して手術を行った 17 例（男性 10 例、女性 7 例、平均年齢 79 歳）を対象とした。術前、術翌日、術後 1 週、術後 2 週の時点で総蛋白（TP），アルブミン（ALB），CRP，総リンパ球数（TLC），トランスサイレチン（TTR），およびレチノール結合蛋白（RBP）を測定した．以上の項目を，術後合併症あり群（以下，A 群）と術後合併症なし群（以下，N 群）で比較検討した．術後合併症は 4 例に生じ、内訳は肝機能障害 2 例、脳梗塞 1 例、喘息発作 1 例であった。A 群は N 群に比し、術前 TTR、術翌日 TTR、術後 1 週 TP、ALB、CRP、TTR、RBP、術後 2 週 ALB、TTR、が有意に低い結果であった。術前 TTR は周術期合併症発生の予測因子となる可能性が示唆された。

24. 胸腰椎移行部変性による脊髄障害の1例

山形大学　整形外科

宇野智洋、橋本淳一、内海秀明、鈴木智人、髙木理彰

胸腰椎移行部は応力が集中しやすい部位であり、圧迫骨折や黄色靭帯骨化症が起こりやすい。今回我々は、Th10/11、11/12 椎体高位にて脊髄圧迫病変を認め、手術を施行した症例を経験したので報告する。症例は 70 歳女性。下腿から足底部、肛門周囲のしびれが徐々に増悪、また下肢筋力低下にて歩行障害が進行するため当科紹介受診となった。両下肢に MMT にて 3 レベルの筋力低下、膀胱直腸障害、下腿から足部に強いしびれを認め、DTR では PTR 正常、ATR 低下であった。MRI にて T10-12 高位にて脊髄円錐部の蛇行、髄内信号変化がみられた。脊髄圧迫が明らかでなかったため脊髄造影、CT を施行したところ、同高位に椎間関節変性と椎体の軽度すべりを認め、脊髄円錐上部症候群と診断した。PS を用いた後方除圧固定術を行い、症状は徐々に改善した。胸腰椎移行部の狭窄は、その程度と症状の重篤さが一致せず注意を要すると思われた。

25. 腰椎椎間板のう腫のMRIにおける経時的変化
―ヘルニアからのう種そしてその後―

仙台整形外科病院
那波　康隆、兵藤　弘訓、高橋　良正、高橋　永次
徳永　雅子、川又　朋麿、鈴木　一史、佐藤　哲朗

[目的]腰椎椎間板のう腫におけるMRI上の経時的形態変化からその発生機序、予後について検討すること。[対象]対象は椎間板のう腫16例である。年齢は平均33歳で、全例男性であった。観察期間は3週から37カ月、平均9.6カ月であった。[結果] 初診時からのう腫であったのが5例(A群)、ヘルニアからのう腫に変化したのが11例(B群)であった。B群での脱出形態はsequestration：7例、extrusion：4例であった。うち2例で手術が行われ、のう腫壁に軟骨組織が観察された。A群の5例と、B群の8例の合計13例の経時的変化では、縮小消失が9例、変化なしが2例、のう腫がヘルニアに変化したのが2例であった。全例臨床症状は改善していた。[考察]のう腫の多くがヘルニアから変化し、またのう腫壁に軟骨組織が存在したことから、椎間板のう腫はヘルニアの吸収過程で内部が液状化現象を起こすことで発生したものと考えられる。椎間板のう腫の多くは経過中に縮小消失するので、保存療法が第一選択である。

26. 腰椎単純X線正面像に股関節を含めるか？

佐賀大学医学部整形外科
吉原智仁　森本忠嗣　釘崎 創　塚本 正紹　園畑 素樹　馬渡 正明

【はじめに】腰椎X線の撮影範囲に股関節を含めることで股関節疾患の見落としを予防できる可能性が高まるが、被爆や費用の問題もあるためか撮影範囲の選択は各施設で異なる。今回、佐賀県内の腰椎X線の撮影範囲について調査した。

【対象・方法】佐賀県内の整形外科標榜施設140施設にアンケートを郵送し有効回答の得られた107施設を対象とした。腰椎X線に股関節を含めるか、日本整形外科学会脊椎病認定医または日本脊椎脊髄病学会指導医（以下、脊椎外科専門医）の在籍の有無等を調査した。

【結果】腰椎X線に股関節を含める施設は全体では25%(27/109)であった。脊椎外科専門医の在籍の有無で比較すると在籍施設では41%（11/27)、不在施設では17%(14/81)であった　($P<0.05$)。

【まとめ】腰椎X線に股関節を含めていたのは全体で25%、脊椎外科専門医の在籍施設でも41%であった。

27. without instrumentation 脊椎手術における術後炎症性マーカーの標準値

仙台整形外科病院

高橋永次、兵藤弘訓、川又朋麿、高橋良正、徳永雅子、鈴木一史、那波康隆、佐藤哲朗

【目的】without instrumentation 脊椎手術における術後炎症性マーカーの標準値を知ること。【対象・方法】対象は 2008 年 8 月から 2012 年 7 月に without instrumentation 脊椎手術を行った 1091 例。男 705 例、女 386 例。平均 57 歳。検討項目は術後 4、8 日目の CRP 値、術後 4、8 日目の白血球数、術後 8 日目までの体温、術後 4 日目の%リンパ球とリンパ球数である。標準値として CRP 値、白血球数、体温は 95 パーセンタイル値を、%リンパ球、リンパ球数は 5 パーセンタイル値を用いた。【結果】術後 4、8 日目の CRP 値はそれぞれ 8.28、3.09、術後 4、8 日目の白血球数は 11,200、9,600、術後 4、8 日目の体温は 38.0、37.2 であった。術後 4 日目の%リンパ球、リンパ球数は 12.1、904 であった。【考察】この標準値を基に早期から SSI 対策を講じられると考える。

28. Hip-spine syndrome (misdiagnosed type)の検討

佐賀大学医学部整形外科

森本 忠嗣　吉原 智仁　釘崎 創　塚本 正紹　園畑 素樹　馬渡 正明

【背景】股関節疾患と腰椎疾患の誤診例は稀ではない。MacNab らは Hip-spine syndrome(misdiagnosed type)として注意を喚起したが、詳細な検討例はない。

【対象と方法】初回人工股関節置換術をうけた変形性股関節症患者 1163 例（男性 138 例、女性 1025 例、平均年齢 61 歳）を対象に、前医の誤診例の頻度、問診票の主訴、治療内容について調査した。

【結果】前医の誤診は 5%（53 例）であり、内訳は腰椎疾患が 98%、膝疾患が 2%であった。誤診例の問診票の主訴の記載の 37%が股関節病変以外であり、足・腰・膝に関する記載が多かった。誤診例のうち 6 例（腰椎椎間板ヘルニア 3 例、腰部脊柱管狭窄症 3 例）に手術が行なわれていた。

【考察】変形性股関節症の最多誤診病名は腰椎疾患であり、MacNab らが指摘したように股関節疾患は腰椎疾患の診療における重要な鑑別疾患である。

29. 脳脊髄液漏出症の2例

公立大学法人福島県立医科大学 整形外科学講座
加藤欽志　矢吹省司　大谷晃司　二階堂琢也　渡邉和之　紺野慎一

【はじめに】当科で2011年以降に厚生労働省研究班の診断基準を用いて脳脊髄液漏出症と診断した2症例を報告する。【症例1】30歳の女性である。交通事故後から起立性頭痛が継続し、半年後に当科を初診した。脊髄MRIにて頸胸移行部と胸腰移行部に髄液漏を認め、脳脊髄液漏出症と診断した。【症例2】28歳の女性である。3ヶ月前より上気道炎に罹患し、咳嗽が継続した。2ヶ月前より起立性頭痛が出現した。脊髄MRI、脊髄造影後CTにて頸椎から胸腰移行部まで髄液漏を認め、脳脊髄液漏出症と診断した。両症例とも精神医学的評価で異常はなかった。補液にて一時的に症状の改善を認めたが、再燃した。硬膜外ブラッド・パッチ療法(EBP)にて起立性頭痛は消失した。【考察】当科では、診断基準に加えて、精神医学的問題の評価と補液負荷試験を参考所見としている。適切に診断された脳脊髄液漏出症に対するEBPは、著効する可能性がある。

30. 腰椎椎間板ヘルニアに対する選択的神経根ブロック後の経時的ペインスケール評価の有用性

1) 青森県立はまなす医療療育センター 整形外科、2) 青森労災病院 整形外科
3) 弘前記念病院 整形外科
田中直[1)]、浅利享[2)]、熊谷玄太郎[3)]、髙田秀和[2)]、小川太郎[2)]
佐藤英樹[2)]、工藤祐喜[2)]、油川修一[2)]

【目的】LDHに対する選択的神経根ブロック（SRB）の有効性を早期に判定する指標を明らかにすること。【方法】下肢痛を有するLDHに対してSRBを施行した90症例（保存治療59例、手治療例31例）を対象とし、下肢の経時的ペインスケール（PS）、罹病期間、併用内服薬、MRI画像を比較した。【結果】PS平均値は保存治療群では初回SRBから7日後まで有意な改善を維持していたが、手術治療群では6日後には施行前と有意差が見られなくなり、これは2回・3回とSRBを繰り返し行った場合も同様であった。保存治療群と手術治療群とでは初回SRB施行後3日目のPS改善率の差が顕著であり、PS以外では罹病期間、ヘルニアの脊柱管占拠率に有意差を認めた。保存治療群の74.6%、手術治療群の24.1%が「脊柱管占拠率が30%未満またはSRB施行後3日目のPS改善率が30%以上」であった。【結論】「初回SRBから3日後に30%以上の下肢痛の改善が得られること」がSRBの有効性を判定する指標の1つとなる。

31. 腰部脊柱管狭窄由来の下肢症状を有する患者に対するプレガバリンの治療効果 -後向きコホート研究-

高橋直人 [1, 2]，荒井至 [1]，鹿山悟 [1]，市地賢治 [1]，福田宏成 [1, 2]，紺野愼一 [2]

[1] 総合南東北病院整形外科

[2] 福島県立医科大学医学部整形外科学講座

腰部脊柱管狭窄に由来する下肢症状に対するプレガバリンの治療効果を神経障害型式に検討した．対象は，非ステロイド性消炎鎮痛薬とプレガバリンの併用療法を施行した62例とし，コントロールとして非ステロイド性消炎鎮痛薬単独療法を施行した60例を選択した．神経障害型式は神経根型，馬尾型，および混合型の3型に分類した．治療効果の評価には，数値的疼痛評価スケールとローランドモリススコアを用いた．その結果，プレガバリンと 非ステロイド性抗炎症薬を併用投与することにより，非ステロイド性抗炎症薬単独投与した場合と比較して，神経根型と混合型では下肢症状と QOL の改善が認められた．しかし馬尾型では明らかな効果の差はなかった．

32. 選択的神経根ブロック施行前に抗血栓薬の休薬は必要か？ -ペインスケールから見た検討-

青森労災病院整形外科

浅利享、油川修一、田中直、熊谷玄太郎、高田秀和、小川太郎、佐藤英樹、工藤祐喜

＜目的＞抗血栓薬内服の有無が、選択的神経根ブロック（SRB）施行後の疼痛に影響するかを検討すること。
＜方法＞初回 SRB を施行した 129 例（LDH：87 例、LSS：42 例）を対象とし、患者に自己記入式の疼痛スコア評価表（0：痛みなし、10：想像できる最大の痛み）を渡した。施行前後（検査前・30 分後・5 時間後・20 時間後・24 時間後・30 時間後・2～7 日後）の下肢の疼痛を数値化し、抗血栓薬内服群と非内服群で比較した。内服群では休薬を行わずに SRB を施行した。
＜結果＞内服群は 50 例、非内服群は 79 例であった。両群ともに SRB 施行前と比較し施行後 7 日後まで有意な疼痛スコアの減少を認めた。両群の施行後それぞれの時間の疼痛スコアの間に有意な差は認められなかった。
＜考察＞SRB において、抗血栓薬内服の有無は施行後疼痛スコアに差を認めなかったことから、有害事象は起きていないことが示唆された。

33. Parkinson 病に対する脊椎固定術

秋田組合総合病院　整形外科 1)、秋田大学大学院　整形外科学 2)
菊池一馬 1)、阿部栄二 1)、村井肇 1)、小林孝 1)、阿部利樹 1)、宮腰尚久 2)、島田洋一 2)

PD 患者に対する脊椎手術例に対して、手術回数、術中、術後合併症について検討したので報告する。対象は 2005 年 4 月から 2012 年 3 月までに PD 患者に対して脊椎手術を行った 12 例である。男 3 例、女 9 例、最終手術時平均年齢は 70 歳（49-80 歳）。平均経過観察期間は 22 ヵ月（3 ヵ月-6 年 5 ヵ月）。疾患内訳は脊柱変形 8 例、椎体圧潰 1 例、腰椎椎間孔狭窄症、腰椎分離すべり症、外側型腰椎椎間板ヘルニアがそれぞれ 1 例であった。脊柱変形に対しては矯正固定術、椎体圧潰に対しては短縮矯正固定術、通常の腰椎疾患に対しては単椎間 PLIF を行った。複数回手術は矯正固定術を行った 5 例で合計 10 回行われた。2 例は開窓術後に矯正固定術、1 例は矯正固定術後に固定延長術、1 例はヘルニア摘出術後に矯正固定術をし、その後固定延長術、1 例は矯正固定術後、合計 6 回手術を行った。再手術の原因であるが、後弯進行が 4 例、椎体圧潰が 2 例、instrumentation failure が 3 例であった。周術期合併症は 3 例で認めた。

34. 腰椎すべり症に対して Cortical bone trajectory(CBT)による椎弓根スクリュー法にて PLIF を施行した 5 例

みゆき会病院
嶋村　之秀、武井　寛、太田　吉雄、石川　和彦

Cortical bone trajectory(以下 CBT)では、椎弓根に対して内側から外側へ、尾側から頭側に向かう軌道であり、皮質骨との接触面積を最大限に得られ、従来の椎弓根スクリュー法と同等以上の強度が得られる。エントリーポイントが椎弓根の内側、やや尾側の椎弓部分であり、横突起まで展開する必要がなく、出血や筋肉への侵襲を減らすことができる。今回われわれは、2012.6 月以降に当院にて腰椎すべり症に対して CBT による椎弓根スクリュー法にて PLIF を施行し、3 ヵ月以上 Follow up が可能であった 5 例について検討した。男性 1 例、女性 4 例であり、平均年齢は 57.2 歳(44～66 歳)であった。手術部位は L3/4 が 1 例、L4/5 が 4 例であり、平均手術時間は 143 分(127～158 分)、出血量は 199ml(110～387ml)であった。術後 3 ヵ月の単純 X 線写真では固定部位は問題なかった。従来の椎弓根スクリュー法を施行した症例とも比較し、CBT による椎弓根スクリュー法を施行した 5 例について報告する。

35. ガス含有腰椎椎間板ヘルニアに対する手術例の検討

[1]秋田労災病院整形外科　[2]秋田大学整形外科

佐々木寛[1)]　奥山幸一郎[1)]　木戸忠人[1)]　関展寿[1)]　加茂啓志[1)]　佐藤千恵[1)]　千葉光穂[1)]

宮腰尚久[2)]　島田洋一[2)]

ガスを含有した椎間板ヘルニアは比較的稀であり，そのまとまった報告は少ない．当科を受診し，ガス含有椎間板ヘルニアの診断にて手術治療を行った症例12例（男性8例、女性4例）を対象とし，これらの症例の理学所見，画像所見，手術所見を検討した．初診時平均年齢は64.2歳であり，高位はL2/3が1例，L3/4が2例，L4/5が7例，L5/Sが2例であった．臨床症状では，神経根障害を12例中11例で認め，馬尾症状を1例に認めた．治療は全例に手術を行ない，椎間板ヘルニア摘出術が2例，後方腰椎椎体間固定術（PLIF）が10例であった．椎間板ヘルニア摘出術を行った1例で術後早期に再発し，再手術としてPLIFを行った．

36. 経皮的内視鏡下腰椎椎間板ヘルニア摘出術(PELD)を施行した医療従事者4例

済生会山形済生病院整形外科[1)]、山形大学整形外科[2)]

千葉克司[1)]、伊藤友一[1)]、岩崎聖[1)]、橋本淳一[2)]

【はじめに】経皮的内視鏡下腰椎椎間板ヘルニア摘出術（以下PELD）は局麻手術で、皮切が約8mmと小さく、術直後より歩行、翌日には退院可能な低侵襲手術である。近年アスリートに対する有用性が報告されているが、今回、医療従事者に対しても有用だったので報告する。

【症例】①外科勤務医（30歳男性）：右L5/S外側ヘルニア、術後1週で職場復帰し経過良好。②整形外科開業医（48歳男性）：右L4/5ヘルニア、クリニックの休診日に入院、手術。翌日退院し、翌々日より診療再開し経過良好。③④当院看護師（40歳女性、35歳男性)、ともに左L4/5ヘルニア、術後3週より職場復帰し、経過良好。本人はもとより管理者から好評であった。

当院では原則術後3週間は安静としているが、休めない医師2例は注意しながら自己責任で復帰していただいた。PELDは休めない医療従事者にはよい選択肢になると考えられた。

37. 最近10年の当科におけるLuqueSSI法の経験

東北大学　整形外科

吉田新一郎　小澤浩司　相澤俊峰　中村豪　菅野春夫　小圷知明　井樋栄二

【目的】最近10年間、当科において行ったLuque SSI法について報告する。

【対象と方法】2003年1月～2012年4月の間に、Luque SSI法が12例（男5例、女7例）に行われた。年齢は平均54.4歳（13-74歳）であった。Luque SSI法を用いた理由、固定範囲、合併症について検討した。

【結果】Luque SSI法を用いた理由は、①中位胸椎や小児例などで椎弓根径が細くpedicle screwが使用不可（5例）②転移性脊椎腫瘍例で簡便さを考慮（4例）③頚椎の後方固定（3例）であった。Segmental wiringを行った範囲は、頭尾側各3椎弓が9例、頭尾側各2椎弓が3例であった。合併症は、1例で術後一時的に麻痺が増悪したが1か月以内に改善した。小児悪性腫瘍の1例で脊椎全摘後の放射線療法のため前方の骨癒合が得られず、ワイヤーが折損し後弯変形が生じ再手術を行った。

【結論】本検討でLuqueSSI法の有用性が確認された。後方インスツルメントのスタンダードはpedicle screwであるが、椎弓根径が細い症例などでは使用できない。現在でもLuqueSSI法は、そのような症例に対する有用な選択枝である。

38. 中下位頚椎後方固定術前後のQOL評価

秋田大学大学院　整形外科学講座

粕川雄司　宮腰尚久　本郷道生　石川慶紀　島田洋一

頚椎後方固定術のQOLへの影響は、ほとんど検討されていない。本研究では、頚椎不安定性のある脊髄症に対する後方固定術前後のQOLをSF36にて評価した。対象は、2010年から2011年に手術を行った13例中、術前後でQOLを評価し得た8例（男性4例、女性4例）、手術時平均年齢70歳（61－80歳）である。頚椎症性脊髄症が4例、関節リウマチが2例、転移性頚椎腫瘍と頚椎損傷が各1例であった。術前と術後12ヵ月でSF36にてQOLを評価した。下位尺度の平均値は、日常役割機能身体（術前16.1点、術後53.7点、P=0.02）、健康感（術前26.0点、術後46.1点、P=0.02）、活力（術前28.9点、術後58.0点、P=0.01）、日常役割機能精神（術前23.9点、術後59.4点、P=0.03）で、術後に術前と比べ有意に改善したが、身体機能、体の痛み、社会生活機能、心の健康感は術前後で有意な変化はなかった。中下位頚椎後方固定術後、SF36の日常役割機能身体、健康感、活力、日常役割機能精神は術前に比べ有意に改善した。

39. 腰椎固定術後の長期成績 ～隣接椎間障害について～

済生会山形済生病院　山形大学整形外科
岩崎聖　千葉克司　伊藤友一　橋本淳一

腰椎の不安定性やすべり、アライメント異常に対する instrument 併用の後方固定術は早期離床と高い骨癒合率が得られ、その中短期成績は良好である。しかし長期にみた場合、隣接椎間への影響が危惧される。今回、1994 年から 2007 年の 13 年間に当院で後方固定術を行った 122 例のうち、術後 5 年以上経過観察できた 55 例を対象とし、隣接椎間への影響を調査した。手術時年齢は平均 57 歳（16～75）。PLIF 39 例、PLF 14 例、片側 PLIF 2 例。平均経過観察期間は 10.6 年であった。

隣接椎間の脊柱管狭窄や椎間板ヘルニアにより 3 例が術後平均 8 年で再手術を受けていた。レントゲン上不安定性が認められた例が術後平均 12 年で 5 例、不安定性がなくても MRI で狭窄を認めた例が術後平均 10 年で 14 例あった。

腰椎固定術は優れた術式であるが長期的なフォローと隣接椎間への影響を念頭に置く必要がある。

40. 腰部脊柱管狭窄に対する単椎間選択的除圧術の術後成績 ー他椎間狭窄の影響ー

公立大学法人福島県立医科大学医学部整形外科学講座
渡邉和之，大谷晃司、二階堂琢也、加藤欽志、
矢吹省司、菊地臣一、紺野愼一

【目的】本研究の目的は，腰部脊柱管狭窄に対する選択的除圧術の手術成績における，他椎間の狭窄の影響を明らかにすることである．【対象と方法】腰部脊柱管狭窄に対して L4/5 高位にのみ除圧を施行し，術後 5 年の時点で経過観察が可能であった 36 例を対象とした．術前の腰椎 MRI で，L3/4 椎間板高位の硬膜管面積を測定し，硬膜管面積が 50mm^2 未満を狭窄ありと判定した．L4 高位由来の症状の有無と手術高位の遺残症状（下肢痛としびれ）の有無を調査した．【結果】術前の MRI で L3/4 に狭窄ありと判定されたのは 9 例（20.1%）であった．術後の症状残存率と，新たな L4 高位由来の症状の出現率には，2 群間で有意差は認められなかった．すなわち、術前に L3/4 で MRI 上狭窄が認められても，術後に同高位での症状が出現しやすいわけではない．また，他椎間の狭窄は，症状の遺残には関与しない．【結論】手術高位以外に MRI 上狭窄が存在しても，手術成績には影響がない．

41. 頚椎固定術を施行した65歳以上の頚椎外傷の治療成績

山形大学医学部付属病院１）　日本海総合病院２）
内海秀明１）　橋本淳一１）　尾鷲和也２）　山川淳一２）　鈴木智人１）　高木理彰１）

【目的】山形県内2施設で頚椎固定術を行った65歳以上の頚椎外傷の術後成績を調査すること。【対象・方法】対象は1990年以降に受診した65歳以上の頚椎脱臼骨折のうち頚椎固定術を要した患者28例。年齢、性別、受傷高位、術式、平均手術時間、周術期合併症、麻痺の程度、術後生活自立度を調査した。【結果】平均年齢73.7（65-92）歳、男性21例、女性7例、診断名は脱臼骨折が21例、その他の骨折が7例、受傷レベルはC1-2が2例、C3-4が6例、C5-7が20例、後方からの（除圧）固定術が24例、前後合併手術が4例、平均手術時間139（52-318）分、平均術中出血量490（28-4165）mlであった。【考察】高齢者頚髄損傷で重度の麻痺も合併した場合、麻痺の改善はあまり見込めない。合併症による全身状態の悪化を考慮すると、侵襲のある手術を行う事が生命予後に大きな負担をかけている可能性も危惧される。

42. 腰椎化膿性椎間関節炎の2例

岩手県立中央病院[1]、福島労災病院[2]
品川　清嗣[1]、笹治　達郎[1]、大柳　琢[1]、鎌田　久美[1]、小野田　五月[1]、
松谷　重恒[1]、山田　登[2]、岩井　和夫[2]

化膿性脊椎炎は一般的に椎体終板に生じ椎間関節に生じることは稀である。今回、我々は腰椎化膿性椎間関節炎の2例を経験したので報告する。【症例1】62歳、男性。平成23年2月に右腰痛が出現し受診した。神経症状はなく、採血で炎症所見があった。MRT2脂肪抑制像で右L2/3椎間関節に高輝度領域があった。化膿性椎間関節炎と診断し抗生剤を投与した。炎症は消失し、1年9ヵ月の現在、再燃はない。【症例2】63歳、女性。平成24年4月より腰背部痛、発熱が出現し5月に当院紹介となった。神経症状はなく、採血で炎症所見があった。MRT2脂肪抑制像で右L2/3、左L3/4椎間関節に高輝度領域があった。化膿性椎間関節炎と診断し抗生剤を投与した。炎症は消失し、6ヵ月の現在、再燃はない。【考察】化膿性脊椎炎を疑った場合、前方要素だけでなく後方要素にも注意が必要である。

43. 当院における感染性脊椎炎の最近の特徴と治療戦略

八戸市立市民病院　整形外科
金子高久、末綱　太、入江伴幸、青木　恵、千葉大輔

目的：この10年間に治療を行った感染性脊椎炎70例（男性45例、女性25例、平均70.4歳）を対象に、最近の特徴と治療方法を検討した。方法：罹患高位、診断確定までの期間、基礎疾患、起炎菌、治療成績を調査した。結果：頚椎6例、胸椎13例、腰椎49例、頚椎+腰椎2例。診断までの期間は1-104日(平均18.5日)、基礎疾患は糖尿病25例、癌15例、透析4例。起炎菌は連鎖球菌9例、ブドウ球菌8例、肺炎桿菌6例、大腸菌5例、腸球菌3例。不明が27例で、起炎菌同定率は65例中38例（58.4%)。外科治療は前方固定11例、開窓術8例、前後方固定2例、後方椎体間固定1例、経皮的椎間板洗浄2例。麻痺が悪化し手術した12例中、8例が頚胸椎病変で、10例に硬膜外膿瘍を認めた。術後の悪化例はなく、術前完全麻痺の2例は不変であった。結論：易感染性を有し、不明熱、背部痛を示す症例では感染性脊椎炎を疑う。頚椎、胸椎病変は麻痺を呈することが多く、早期手術が必要である。

44. 診断に難渋した腰椎椎間関節炎の一例

西北中央病院　整形外科
岩崎　宏貴

60歳男性。腰痛と発熱を主訴に発症翌日に当科受診し同日入院。血液検査では炎症所見の上昇を認めたが、腰椎単純X線･MRIでは脊椎炎など明らかな炎症を示唆する所見は認めなかった。入院翌日から抗菌薬投与を行い、腰痛は軽快したが、CRPは陰性化しなかった。腰椎以外の炎症病巣検索のため発症23日後当院内科へ転科。抗菌薬投与中止とともに腰痛の悪化とCRP再上昇を認めたため、腰椎CT・MRIを再検。MRIでは左L4/5椎間関節の液体貯留と脊柱起立筋の輝度変化を認め、CTでは同関節の骨融解像を認めた。発症26日後に左L4/5椎間関節の経皮的骨生検を施行。病理検査で慢性炎症細胞浸潤を認めたが、培養検査では起因菌を同定できなかった。腰椎椎間関節炎として、抗菌薬投与を再開したところ、腰痛と炎症所見の著明な改善が得られ、発症から約2ヶ月で退院となった。腰椎椎間関節炎の報告は比較的少なく、本症例に文献的考察を加えて報告する。

45. 化膿性脊椎炎の培養陰性例に対する治療：多施設調査からの検討

新潟中央病院　整形外科　脊椎・脊髄外科センター
庄司寛和、山崎昭義、和泉智博、佐藤雄、溝内龍樹

【目的】化膿性脊椎炎の培養陰性例に対する治療を検討すること。【対象】2007年から2011年に関連7施設で診断、治療した化膿性脊椎炎のうち培養検査を施行した148例のうち、培養陰性であった57例である。【結果】培養陰性例の治療は、初診後早期の手術が19例、保存治療で感染鎮静化が35例、保存治療後の手術への移行が3例であった。保存治療で鎮静化した例への初期抗生剤はペニシリン(PC)系 6例、第1世代セフェム11例、第2・3世代セフェム 8例、カルバペネム系10例。そのうちPC系の5例はカルバペネムなどbroadなものへ変更され、他の4例でVCMを使用していた。【考察】培養陰性例の保存治療奏効率は高かった。最終的にカルバペネム系を使用した例が多かった。広域スペクトラムの抗生剤を安易に使用するのは好ましくないが、培養を行っても起炎菌が不明の場合には許容されると考える。

東北脊椎外科研究会会則

第１条　本会は東北脊椎外科研究会（The Tohoku Spine Surgery Society）と称する。
第２条　本会は、事務局を仙台市青葉区星陵町１番１号
東北大学整形外科学教室内に置く。
第３条　本会は年に１回学術集会を行う。
第４条　本会に会長１名および東北地区７県に各県の代表幹事を若干名おく。
第５条　本会に監事１名をおく。監事は役員会で選考し会長が委嘱する。
任期は１年とする。ただし、再任を妨げない。監事は、次に掲げる職務を行う。
（１）幹事会の業務執行の状況を監査すること。
（２）研究会の会計の状況を監査すること。
第６条　会長は各県持ち回りで役員会において選出する。
会長の任期は学術集会終了後の翌日より次期学術集会終了の日までとする。
第７条　会長は年１回の学術集会の事務を総括し本会を代表する。
第８条　役員会は、会長、前会長、幹事、監事をもって構成し、年１回学術集会の際に
開催する。ただし、会長が必要と認めた場合、または役員会構成員の
３分の１以上の請求があった場合、会長は役員会を収集することができる。
第９条　学術集会の演者は、原則として東北整形災害外科学会会員資格を必要とする。
第１０条　演者は、発表内容の論文を東北整形災害外科学会雑誌にその投稿規定に従い
投稿することが出来る。
第１１条　学術集会の抄録内容は東北整形災害外科学会雑誌に掲載される。
第１２条　本会の会計は事務局が担当し、その年度は４月１日に始まり、３月３１日に終わる。
第１３条　本会則の改定は役員会において、その出席者全員の半数以上の同意を必要とする。

本会則は平成７年１月２８日より発効する。
本会則は平成２４年６月２２日に一部改訂した。

－東北脊椎外科研究会役員－

幹事

青森県：	三戸　明夫	小野　睦	富田　卓
岩手県：	村上　秀樹	沼田　徳生	松谷　重恒
秋田県：	宮腰　尚久	奥山　幸一郎	小林　孝
山形県：	武井　寛	橋本　淳一	千葉　克司
宮城県：	小澤　浩司	兵藤　弘訓	両角　直樹
福島県：	矢吹　省司	大谷　晃司	鹿山　悟
新潟県：	山崎　昭義	伊藤　拓緯	平野　徹

監事　：山崎　健
前会長：笠間　史夫

（敬称略）

東北脊椎外科研究会　開催一覧

	開催日・会場	研究会	研修会	懇親会	当番幹事		主題・特別講演
1	平成3年1月19日 宮城県医師会館	130		51	東北大学　国分　正一	主題	1．頸椎・頸髄損傷　　2．胸椎・胸髄損傷
						特講	「History of instrumentation for spinal problems: An experience of25 yearsat the University of Hong Kong」 University of Hong Kong　Jong C.Y.Leong
						特講	「総合脊損センターにおける脊椎・脊髄損傷の治療」 総合脊損センター　芝　啓一郎　先生
2	平成4年1月18日 宮城県医師会館	114	62	37	国立郡山病院　古川浩三郎	主題	脊椎分離・分離辷り症
						特講	「脊椎分離・分離辷り症に対する治療上の考え」 島根県立中央病院　冨永　積生　先生
3	平成5年1月23日 仙台市青年文化ｾﾝﾀｰ	145	88	45	新潟大学　本間　隆夫	主題	脊椎外科における各種合併症
						特講	「術中脊髄機能モニタリングの現状と問題点」 和歌山県立医科大学　玉置　哲也　先生
4	平成6年1月22日 斎藤報恩会館	143	77	35	山形大学　大島　義彦	主題	1．脊椎脊髄疾患診療における私の工夫　　2．MRＩ工夫
						特講	「環軸椎脱臼ーその分類と治療を中心にー」 国立神戸病院　片岡　治　先生
5	平成7年1月28日 宮城県医師会館	149	51	45	秋田大学　阿部　栄二	主題	1．頸椎捻挫（むちうち損傷）　　2．腰椎変性すべり症
						特講	「馬尾性間欠跛行の病態考察」 東京医科大学　三浦　幸雄　先生
6	平成8年1月20日 エルパーク仙台	136	98	41	弘前大学　植山　和正	主題	1．脊椎・脊髄のスポーツ障害　　2．脊柱靭帯骨化症（主に長期例）
						特講	「頸椎後縦靭帯骨化症の外科的手術の２０年」 九段坂病院　山浦伊袋吉　先生
7	平成9年1月18日 斎藤報恩会館	122	80	42	岩手医科大学　鳴村　正	主題	脊髄腫瘍
						特講	「脊髄髄内腫瘍の診断と手術手技」 ＪＲ東京総合病院　見松健太郎　先生
8	平成10年1月17日 斎藤報恩会館	123	76	54	東北大学　佐藤　哲朗	主題	胸椎部脊髄症
						特講	「Short segment fixation principle Thoracic and lumbar spine fractures」 Jae-Yoon Chung, M.D. Department of Orthopaedic Surgery Chonnam University Medical School, Korea
9	平成11年1月23日 斎藤報恩会館	123	91		南東北病院　渡辺　栄一	主題	1．私のすすめる治療法　　2．画像診断
						特講	「MRＩの進歩：特に脊椎領域と関連して」 東京慈恵会医科大学　福田　国彦　先生
10	平成12年1月29日 斎藤報恩会館	128	83	43	西新潟中央病院 内山　政二	主題	
						特講	「変性性腰痛疾患に対するPFIF」 石塚外科整形外科病院　西島　雄一郎　先生
11	平成13年1月27日 斎藤報恩会館	141	88	46	国際総合病院　林　雅弘	主題	脊髄腫瘍（特に画像診断について）
						特講	「脊髄腫瘍の画像診断の進歩」 慶応義塾大学教授　戸山　芳昭　先生
12	平成14年1月26日 斎藤報恩会館	161	78	46	秋田労災病院　千葉　光隆	主題	1．脊柱後弯変形　2．腰椎椎間板ヘルニア（再発、外側、特殊なヘルニア等）
						特講	「脊柱・骨盤矢状面アライメントの異常と後弯症治療のポイント」 麻生リハビリテーション専門学校　竹光　義治　先生
13	平成15年1月25日 斎藤報恩会館	131	72	65	八戸市立市民病院 末田　太	主題	1．頸椎後方拡大術の合併症　　2．頸椎前方固定術の合併症
						特講	「脊柱管拡大術後の肩胛帯筋の筋力低下、疼痛とその対策」 杏林大学　里見 和彦　先生
14	平成16年1月24日 斎藤報恩会館	158	102	65	盛岡赤十字病院 八幡　順一郎	主題	外傷性頚部症候群
						特講	「脊椎外科の危機管理～医療事故への適切な対応について～」 仙台弁護士会　弁護士　荒　中　先生
15	平成17年1月29日 斎藤報恩会館	142	106	60	西多賀病院　石井　祐信	主題	小児の腰椎疾患（１８歳以下）
						特講	「小児の脊椎外傷（Spinal injuries in children）」 香港大学整形外科学講座教授　Keith DK Luk　先生
16	平成18年1月28日 斎藤報恩会館	146	69	61	福島県立会津総合病院 佐藤　勝彦	主題	高齢者脊椎手術の課題と進歩
						特講	「脊柱管狭窄に対する最小侵襲手術の課題と進歩」 帝京大学溝口病院　整形外科教授　出沢　明先生
17	平成19年1月27日 斎藤報恩会館	151	74	57	新潟中央病院　山崎　昭義	主題	椎間孔狭窄症（頚椎・腰椎）
						特講	「腰椎椎間孔狭窄の診断と治療」 九段坂病院　院長　中井　修先生
18	平成20年1月26日 斎藤報恩会館	179	95	59	山形大学医学部附属病院 武井　寛	主題	骨粗鬆症
						特講	「骨粗鬆症性椎体骨折の手術」 岐阜大学大学院医学系研究科　整形外科学　教授　清水克時先生
19	平成21年1月24日 フォレスト仙台	174	80	63	秋田大学　宮腰　尚久	主題	靭帯骨化症
						特講	「胸椎後縦靭帯骨化症に対する全周除圧術」 金沢大学附属病院　脊椎脊髄外科　臨床教授　川原範夫先生
20	平成22年1月30日 フォレスト仙台	171	82	69	弘前記念病院　三戸　明夫	主題	脊椎不安定症（不安定性を伴う脊椎疾患）
						特講	「腰椎疾患治療とインフォームドコンセント」 えにわ病院　整形外科　副院長　佐藤　栄修先生
21	平成23年1月29日 仙台国際センター	132	98	57	岩手医科大学　山崎　健	主題	小児、成人脊柱変形
						特講1	「小児脊柱変形の治療戦略」 神戸医療センター　整形外科部長　宇野耕吉　先生
						特講2	「脊柱変形の治療～乳幼児から高齢者まで～」 獨協医科大学　整形外科　主任教授　野原　裕　先生
22	平成24年1月28日 仙台国際センター	155	112	61	松田病院　笠間　史夫	主題	脊椎脊髄病疾患と境界領域
						特講1	「頚椎・頚髄疾患と鑑別を要する上肢の絞扼性神経障害の電気診断」 東北労災病院　整形外科　第二部長　但田　進吾　先生
						特講2	「心因性偽脊椎障害」 新潟脊椎外科センター センター長　本間隆夫　先生