第25回　東北脊椎外科研究会
プログラム・抄録集



主題：「新・老年『脊椎』医学」

日　時：平成27年１月31日（土）９時00分～
会　場：仙台パークビル　２Ｆ　「ホール１」
（TKPガーデンシティ仙台勾当台）
仙台市青葉区国分町３－６－１　TEL 022-726-5072

●症例検討会
日　時：平成27年１月30日（金）19時00分～
会　場：ホテルモントレ仙台　５Ｆ　「アドリア」
仙台市青葉区中央４丁目１番８号　TEL 022-723-1361

第25回　東北脊椎外科研究会
会長　橋本　淳一
山形大学医学部　整形外科学講座
〒990-9585　山形市飯田西２－２－２　TEL 023-628-5355

共催：東北脊椎外科研究会　大正富山医薬品(株)

第25回　東北脊椎外科研究会開催にあたって

東北地方の「超超高齢化」は全国平均をはるかに上回る勢いで伸展し、人口構成からみると出生率の低下と絡まって「逆ピラミッド社会」が到来するといわれています。これは医療のみならず、エネルギー、科学技術、自然などの社会環境をみても、これまでの高度経済成長に伴って形成された制度やシステムは通用しなくなってきております。今後は、視点を大きく変えて、これまでの常識を覆すほどの柔軟な対応が望まれています。こういった社会構造は、東日本大震災の以前から課題として指摘されておりましたが、問題視されることは少なかったように思います。しかし最近になって震災復興を契機に新しい東北の創造が望まれるようになり、地域課題を克服するのみならず、わが国全体、さらには世界に向けた先進的なモデル事業が興ってきています。

特に高齢者が対象になることが多い整形外科では、やはりこれまでの診断・治療の妥当性については疑問を生じ得ないことがあると思います。機能再建を主眼としている整形外科疾患では、慢性炎症を介した老化、サルコペニア、フレイルティなどが治療成績に拘わってくることは避けられません。特に体幹支持、四肢運動機能や痛みをコントロールする脊椎疾患では、診断から治療について、これまでよりも視点を大きく広げて高齢者に対応していくことが必要と思います。そこで今回は主題を、新・老年「脊椎」医学、とさせていただきました。老年医学は各地域でも大きく発展している分野ですが、脊椎外科の視点から老年医学をみるという機会はあまりなかったように思います。今回、そういった観点から次の時代に進んで行くきっかけとして当研究会がお役立ちできれば幸甚です。今回の特別講演は、榛名荘病院群馬脊椎脊髄病センター長　清水敬親先生にお願い申し上げております。脆弱骨による脊柱変形に対して先生独自の視点から、老年「脊椎」医学の今後について貴重なお話をお伺いできると思います。

今回も多くの貴重な演題数をいただき、感謝申し上げます。例年本研究会は大雪や吹雪に見舞われることが多いのですが、今回こそはご参加される先生方がお困りすること無きよう、お祈り申し上げる次第です。また本研究会の今後の発展につきましてご協力の程何卒よろしくお願い申し上げます。

第25回　東北脊椎外科研究会
会長　橋　本　淳　一（山形大学）

ー 演者の先生へのお知らせ ー

1．演者の先生方の発表時間は、下記の通りです

○症例報告口演　　発表４分　討論３分　合計７分
○上記以外の口演　　発表５分　討論３分　合計８分

2．発表方法について

・口演は、全て一面のみで、パソコンによるプレゼンテーションです。
DVDやスライドは一切受付けません。
・次演者は、演台前の次演者席で待機をして下さい。
・計時は、30秒前と終了時にお知らせ致します。演題数が大変多いため、時間厳守でお願いいたします。
・発表PC形式は、Windows、Macintoshです。
（作成に使用するアプリケーションは、Microsoft PowerPoint2000以降に限ります。）
・USBメモリ、CD-R（圧縮せずに記録）の何れかをお持ち下さい。
・動画、アプリケーション使用の場合はPC持ち込みにてお願いいたします。

3．発表データの受付について

・最初のセッションの発表の先生方は、８：30よりPC受付を開始いたします。お早めの来場もしくは１月27日（火）迄に下記事務局へデータの送付をお願い致します。

会　場　図

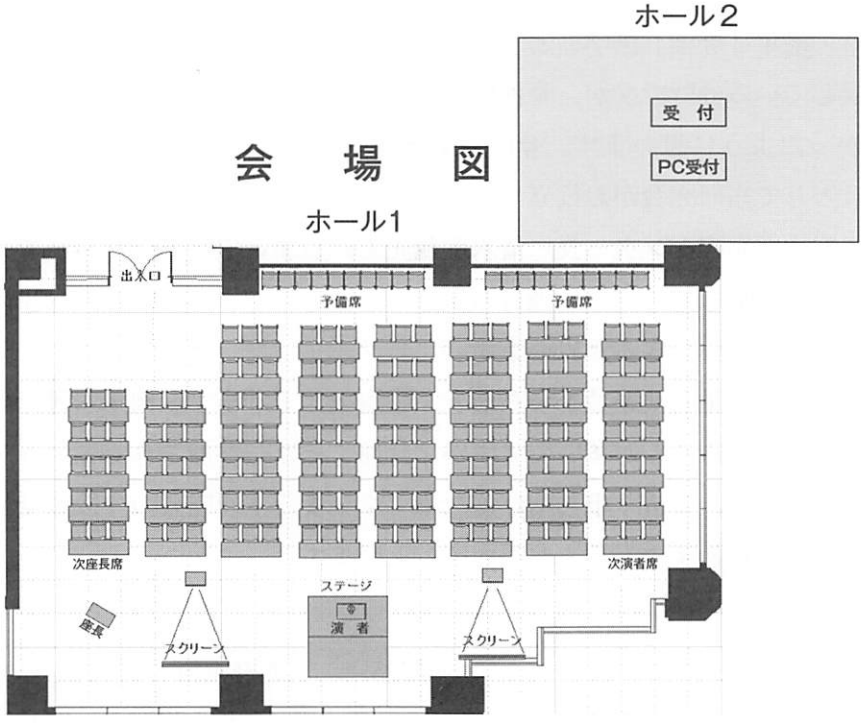

・上記以外の口演の先生方は、発表１時間前には、受付をお済ませくださいますようお願いいたします。
・前日の意見交換会・症例検討会でも受け付けをしております。

４．優秀口演賞について

発表時35歳以下の先生方は、内容により、優秀口演賞の選考対象と致します。

５．本研究会抄録は東北整形災害外科学会誌に掲載されます。また論文として同誌に投稿する事が出来ます。

発表データ送付宛先

〒980-0022　宮城県仙台市青葉区五橋２－１－10

大正富山医薬品株式会社　東北脊椎外科研究会係まで

k-tani@mx.taishotoyama.co.jp

＊メールの場合、ファイル容量3MBまでしか受け付けられません。

― 参加者へのお知らせ ―

１．参加費5,000円を受付でお支払いください。
　・参加証をお渡しいたします。参加証は各自記入の上、お付けください。
　・次回のプログラム発送のため、連絡カードのご記入をお願いいたします。
２．会場の仙台パークビルはP5地図を参照してください。
３．演題数が多いため、時間短縮のため質問する先生方は、マイク前にお立ちのうえ待機して下さい。質問の前置きは極力短縮し、質問の核心のみをお願いします。
４．ディスカッションは、類似の演題が続く場合は座長の判断でまとめて行うこともあります。
５．平成27年１月30日（金）19時00分からホテルモントレ仙台にて、別掲の如く意見交換・症例検討会を予定しております。多数ご参加ください。
６．平成27年１月１日より、教育研修会単位取得が完全デジタル化されます。
　・研修会を受講される方へ
　　IC会員カードが必要になりますので、必ずご持参ください（平成25年４月に全会員に発行済です）。
　　現在、カードがお手元にない方は日整会事務局までお問い合わせください。（03-3816-3671）
　・必須分野番号の選択について
　　単位の必須分野番号を、研修会当日に選択することはできません。
　　後日、会員専用ページ内の「単位振替システム」を利用して、ご自身で、ご希望の必須分野番号への振替をお願い致します。

― 意見交換会・症例検討会のご案内 ―

日　時：平成27年1月30日（金）19：00～
会　場：ホテルモントレ仙台　5F「アドリア」
仙台市青葉区中央4丁目1番8号
TEL 022－723－1361
参加費：3,000円

皆様のご来場を心からお待ち申し上げております。

― 会場のご案内 ―

会　場：仙台パークビル　２Ｆ「ホール１」
（TKPガーデンシティ仙台勾当台）
仙台市青葉区国分町３－６－１
TEL 022－726－5072

研究会
日　時：平成27年１月31日(土) ９：00～
参加費：5,000円

会場周辺の地図

皆様のご来場を心からお待ち申し上げております。

日整会教育研修講演（ランチョンセミナー）
受講者へのお知らせ

日　　時：平成27年１月31日(土) 12：10～13：10
会　　場：仙台パークビル　２Ｆ「ホール１」
講　　演：座長　　山形大学医学部　整形外科学講座
准教授　橋本　淳一 先生

「中高年齢層脊柱変形への脊椎外科医のとるべき対応とは？（2015年１月バージョン）」

群馬脊椎脊髄病センター　センター長　清水　敬親 先生

認定単位：専門医資格継続単位（Ｎ－07)(Ｎ－13)
受 講 料：1,000円

◆研修医の先生方の受講について◆

１．研修手帳を必ずご持参ください。
　　研修手帳を持参されない場合は、受講証明はできません。
２．研修会受付で受講料（1,000円）を添えてお申し込みください。
３．受講証明書を希望される方は、研修手帳に必要事項をご記入のうえ、講演終了後、会場出口にて主催者印を受けて下さい。

― 第25回東北脊椎外科研究会スケジュール ―

9：00～9：05	開　会　挨　拶
9：05～10：00	主題　手術治療　1～7 座長　みゆき会病院・山形脊椎センター 武井　寛
10：00～10：40	主題　低侵襲手術　8～12 座長　済生会山形済生病院　千葉　克司
10：40～10：50	休　憩
10：50～11：22	脊椎炎・骨化病変　13～16 座長　日本海総合病院　尾鷲　和也
11：23～12：00	脊椎脊髄腫瘍１　17～21 座長　吉岡病院　古川　孝志
12：10～13：10	日整会教育研修講演＜ランチョンセミナー＞ 座長　山形大学医学部　橋本　淳一 『中高年齢層脊柱変形への脊椎外科医のとるべき対応とは？（2015年１月バージョン）』 群馬脊椎脊髄病センター　センター長 清水　敬親 先生
13：10～13：20	役 員 会 報 告
13：20～13：30	前回優秀口演賞発表
13：30～14：10	主題　病態　22～26 座長　済生会山形済生病院　伊藤　友一
14：10～14：20	休　憩
14：20～15：10	脊椎骨折・感染症　27～33 座長　済生会山形済生病院　内海　秀明
15：10～15：20	休　憩
15：20～16：08	脊椎脊髄腫瘍２　34～39 座長　山形大学医学部　鈴木　智人
16：10～16：46	小児脊椎・他　40～44 座長　山形大学医学部　長谷川浩士
16：46～16：50	閉　会　挨　拶

－ プログラム －

1月31日(土)

開会挨拶　　9：00～9：05

主題　手術治療　9：05～10：00

座長：みゆき会病院・山形脊椎センター　武井　寛

1．C1 laminoplastyの３例
一関病院　松原　吉宏

2．頚椎椎弓形成術に対する3Dプリンターモデルの応用
弘前大学　熊谷玄太郎

3．経椎間孔進入胸椎椎体間固定術（TTIF）の経験
秋田労災病院　木戸　忠人

4．骨粗鬆症性高度椎体圧潰に対する手術法の検討
－後方骨切り術と後方固定併用椎体形成術の比較－
新潟大学医歯学総合病院　渋谷　洋平

5．腰椎変性側弯・後側弯症に対する後方矯正固定術後５年以上の中期成績
新潟大学　大橋　正幸

6．成人変性後側弯症術後サルベージ手術にOLIFを併用した前後合併手術の２症例
みゆき会病院・山形脊椎センター　杉田　誠

7．XLIF併用後方矯正固定術の検討
秋田厚生医療センター　菊池　一馬

主題　低侵襲手術　10：00～10：40

座長：済生会山形済生病院　千葉　克司

8．４椎間の腰部脊柱管狭窄症に対して２術者による２×２椎間同時MEL（タンデム手術）を行った２症例
奥州市総合水沢病院　中村　聡

9．高齢者に対する経皮的内視鏡下腰椎椎間板ヘルニア摘出術（PELD）の特徴
済生会山形済生病院　千葉　克司

10．内視鏡下筋肉温存型腰椎椎弓間除圧術（ME-MILD法）の治療成績
済生会山形済生病院　内海　秀明

11．L5/S椎間孔狭窄に対する内視鏡下除圧術－3D fusion imageの有用性－
福島労災病院　山屋　誠司

12. 骨粗鬆症性椎体骨折に対するBalloon Kyphoplasty（BKP）の治療成績の検討
青森市民病院　新戸部陽士郎

— 休　憩 —　　10：40～10：50

脊椎炎・骨化病変　10：50～11：22

座長：日本海総合病院　尾鷲　和也

13. 椎体前方に大量出血を生じた強直性脊椎骨増殖症に伴う脊椎損傷の４例
東北大学病院　笹治　達郎

14. 強直性脊椎障害（ASD）における頸椎・頸髄損傷～多施設共同研究～
新潟中央病院　田仕　英希

15. 頚椎後縦靱帯骨化症の骨化巣進展は脊椎固定術で減少する
新潟大学　勝見　敬一

16. 頚椎後縦靱帯骨化症に対するC3椎弓切除術式頚椎椎弓形成術の術後成績
弘前大学　陳　　俊輔

脊椎脊髄腫瘍１　11：23～12：00

座長：吉岡病院　古川　孝志

17. 巨大な馬尾腫瘍の１例
岩手医科大学　西郷　峻瑛

18. 椎間関節嚢腫による馬尾ヘルニアの１例
青森労災病院　高田　秀和

19. 腰椎椎間関節嚢腫術後再発例の検討
仙台整形外科病院　高橋　永次

20. 骨化を伴った転移性脊髄腫瘍の１例
水戸済生会総合病院　藤川　隆太

21. 脊椎骨転移患者の骨代謝マーカーの検討
山形大学医学部附属病院　嶋村　之秀

日整会教育研修講演＜ランチョンセミナー＞　12：10～13：10
座長：山形大学医学部　橋本　淳一

『中高年齢層脊柱変形への脊椎外科医のとるべき対応とは？
（2015年１月バージョン）』
群馬脊椎脊髄病センター　センター長　清水　敬親 先生

役員会報告　13：10～13：20

前回優秀口演賞発表　13：20～13：30

主題　病態　13：30～14：10

座長：済生会山形済生病院　伊藤　友一

22. 脊椎変性疾患における知覚・痛覚定量分析装置を用いた痛みの評価
秋田大学　工藤　大輔

23. Mini nutritional assessmentを用いた脊椎手術の術前栄養評価
山形大学　鈴木　智人

24. ３次元体幹筋骨格モデルを用いた後弯変形高齢者の脊柱モーメントと矢状面アライメントとの関連
秋田大学　佐々木　研

25. 頚椎椎間孔拡大術後の骨性再狭窄の検討
新潟中央病院　溝内　龍樹

26. 後方経路腰椎椎体間固定術における骨癒合過程に対するテリパラチドの効果の検討
新潟市民病院　澤上　公彦

―休　憩―　14：10～14：20

脊椎骨折・感染症　14：20～15：10

座長：済生会山形済生病院　内海　秀明

27. L5/S椎間孔外狭窄に対する後方除圧術後に生じた仙骨骨折の１例
鶴岡市立荘内病院　庄司　寛和

28. 前方椎弓根スクリューを用いて再建した頚椎損傷の１例
東北大学病院　小圷　知明

29. 脊髄部分断裂をきたした２椎体破裂骨折の１例
八戸市立市民病院　堀内　有加

30. 後方除圧固定術を施行した化膿性脊椎炎の１例
山本組合総合病院　安藤　　滋

31. 尿閉のみ生じた腰仙椎部硬膜外膿瘍の１例
東北労災病院　芦名　善博

32. 骨軟部組織感染敗血症から化膿性脊髄炎を合併した１症例
岩手医科大学　菅　　重典

33. 感染に対して固定術を行った２例

秋田労災病院　佐々木　寛

— 休　憩 —　　15：10～15：20

脊椎脊髄腫瘍２　15：20～16：08

座長：山形大学医学部　鈴木　智人

34. 軸椎に発生したfibrous dysplasiaの１例

岩手医科大学　佐伯　絵里

35. 脊椎に発生した類上皮血管内皮腫の１例

日本海総合病院　岩崎　　聖

36. 硬膜外髄膜腫の１例

福島県立医科大学　蓬田　翔太

37. 胸椎に再発を繰り返した骨原発血管周皮腫の一例

東北大学　大野木孝嘉

38. 胸椎硬膜外原発の悪性黒色腫の１例

岩手県立中央病院　矢野　利尚

39. 胸椎砂時計腫11例の手術治療成績

新潟大学医歯学総合病院　石川　裕也

小児脊椎・他　16：10～16：46

座長：山形大学医学部　長谷川浩士

40. 頚椎術後疼痛に対して脊髄刺激療法を行った１例

竹田綜合病院　小野田祥人

41. 石灰化を伴った小児頸椎椎間板ヘルニアの１例

医療法人松田会松田病院　山城　正浩

42. 幼少期より頚髄症を呈した頭蓋頚椎移行部奇形の１例

新潟大学　若杉　正嗣

43. 特発性側弯症治療終了後に側弯が進行し、手術療法を要した１例

岩手医科大学　月村　悦子

44. 20歳未満の脊柱変形手術に対する自己血輸血の検討

弘前大学　和田簡一郎

閉会挨拶　16：46～16：50

1．C1 laminoplastyの３例

一関病院　整形外科

松原吉宏、佐藤良

【はじめに】C1 laminoplastyの３例を報告する。
【症例１】60歳、男性。20数年前に強直性脊椎炎の診断を受けていた。2008年頃から頚部痛が生じ、頚椎前屈で四肢に電撃痛が生じるようになった。AASがあり、2012年に手術を行った。
【症例２】74歳、男性。2012年から四肢のしびれと巧緻性障害が出現し、頚椎の右回旋で右胸背部に痛みが誘発された。頚椎前屈位MRIでC1/2に脊髄圧迫とT2高信号域がみられた。同年、手術を行った。
【症例３】65歳、女性。2010年に非骨傷性頚髄損傷の既往があった。2012年に頭痛、両肩甲骨部痛、顔の頬照りがあり、紹介となった。C1/2及びC5/6に強い脊髄圧迫があり、C1-7 laminoplastyを行った。
【結果と考察】HAスペーサーと後弓間の骨吸収がみられたものの脊柱管の拡大と維持が得られていた。本手術は超高齢化社会となりrevision症例が増加した現在、後弓切除と比較し、スペーサーが存在することにより瘢痕形成の少なく、硬膜の位置を把握しやすい利点があると考えられる。

2．頚椎椎弓形成術に対する3Dプリンターモデルの応用

弘前大学大学院　医学研究科　整形外科学講座

熊谷玄太郎、和田簡一郎、田中利弘、陳俊輔、劉希哲、石橋恭之

【目的】頚椎椎弓形成術において側溝位置が不良だと良好な拡大が得られない。本研究の目的は3Dプリンターモデル（3Dモデル）を用いて手術計画を行い、適切な位置に側溝が作成されているか検討することである。
【対象と方法】対象は2013年１月から頚椎椎弓形成術を施行した25例（平均年齢61歳）である。3Dモデル導入前が20例、導入後が５例である。CTを用いて側溝の位置を評価した。椎間関節内側1/4に作成されていた場合を成功とした。各椎弓の成功率、3Dモデル導入前後での成功率をそれぞれ比較した。
【結果】各椎弓の成功率はC4が61.4％、C5が80％、C6が90％、C7が95.8％であり、頭側ほど精度が低くなった。3Dモデル導入前の成功率が76.9％であったのに対して、導入後は95％と上昇した。
【結語】3Dモデルによる手術計画は頚椎椎弓形成術における側溝位置の精度を上昇させる。

3．経椎間孔進入胸椎椎体間固定術（TTIF）の経験

秋田労災病院　整形外科[1)]、秋田大学大学院　整形外科[2)]

木戸忠人[1)]、奥山幸一郎[1)]、佐々木寛[1)]、関展寿[1)]、加茂啓志[1)]、
飯田純平[1)]、千葉光穂[1)]、宮腰尚久[2)]、島田洋一[2)]

【はじめに】経椎間孔進入胸椎椎体間固定術（以下、TTIF）は、硬膜管外縁や神経根を直視下に確認しながら除圧操作が可能、また後方のみからの前方支柱再建が可能などの利点がある。今回TTIFを行った症例の臨床成績について検討した。

【対象】胸椎部病変６例（男性４例、女性２例）を対象とした。手術時平均年齢は68歳（58-82歳）、術後経過観察期間は平均33ヶ月（３-48ヶ月）であった。疾患内訳はそれぞれ、胸椎椎間板ヘルニア３例（固定椎間T10/11、１例、T12/L1、２例）、L1破裂骨折２例（T12/L1、２例）、胸椎後彎症１例（T10/11、T12/L1）であった。

【結果】全例で術前の症状は軽快した。神経損傷や呼吸器系などの術中合併症はみられなかったが、術後感染を１例に認めた。術後３ヶ月の１例を除き５例で骨癒合が得られた。

【結語】TTIFは、胸椎の除圧固定再建術にとって有用な術式の一つである。

4．骨粗鬆症性高度椎体圧潰に対する手術法の検討
ー後方骨切り術と後方固定併用椎体形成術の比較ー

新潟大学医歯学総合病院　整形外科[1)]、
新潟中央病院　整形外科　脊椎・脊髄外科センター[2)]、新潟市民病院　整形外科[3)]

渋谷洋平[1)]、勝見敬一[1)]、平野徹[1)]、渡邊慶[1)]、大橋正幸[1)]、石川裕也[1)]、
遠藤直人[1)]、山崎昭義[2)]、和泉智博[2)]、石川誠一[3)]、澤上公彦[3)]

【目的】我々は骨粗鬆症性椎体圧潰に対して、脊柱管占拠率40％未満例には後方固定併用椎体形成術を標準術式（以下Ｓ群）とし、40％以上例には様々な手術法を選択している。今回後方短縮術もしくは置換術（以下Ｋ群）の成績を検討した。

【方法】Ｋ群13例、Ｓ群15例を比較した。２群間で性別、年齢、罹患椎体、原因、観察期間、麻痺の程度に差はなかった。手術時間、出血量、骨癒合、麻痺の改善、固定範囲後弯角、続発骨折を検討した。

【結果】手術時間（Ｋ群289分、Ｓ群173分）、出血量（Ｋ群1493mL、Ｓ群449mL）は有意にＳ群が少なく、骨癒合（Ｋ群62％、Ｓ群93％）はＳ群で高かった。後弯角はＫ群でより矯正され（Ｋ群21.8度、Ｓ群11.8度）、矯正損失が少なかった（Ｋ群6.3度、Ｓ群14.2度）。麻痺の改善は同等で両群とも全例歩行獲得した。

【結論】本法は標準術式に比べ高侵襲だが、後弯矯正力が大きく、矯正損失が少なかった。臨床成績は同等であったことより、本法は比較的併存症の少ない術前高度後弯例に有用と思われた。

5．腰椎変性側弯・後側弯症に対する後方矯正固定術後５年以上の中期成績

新潟大学　整形外科[1)]、新潟中央病院　整形外科　脊椎・脊髄外科センター[2)]

大橋正幸[1)]、渡辺慶[1)]、山崎昭義[2)]、平野徹[1)]、勝見敬一[1)]、
溝内龍樹[2)]、澁谷洋平[1)]、石川裕也[1)]、遠藤直人[1)]

【目的】腰椎変性側弯・後側弯症に対する矯正固定術の中期成績（５年以上）を検討すること。
【対象】2006年以降、４椎間以上の仙骨を含む矯正固定術を施行した18例のうち、５年以上経過観察した13例（F/U率72％：手術時平均69歳、女77％、平均固定椎間6.5、平均経過観察期間6.8年）を対象とし、Ｘ線所見、再手術を調査した。
【結果】腰椎前弯４°→25°へ矯正されたが、PI-LLは平均30°で、胸椎後弯（術前/最終：17°/29°）、仙骨傾斜（17°/27°）、SVA（63/108mm）は経過とともに増加した。再手術は９例（69％）に14手術施行され、術後２年以内ではUIV（＋１）骨折に、術後２年以降ではロッド折損に対する再手術が多かった。
【考察】PI-LL=30°程度の矯正では矢状面バランスの改善は得られなかった。胸椎後弯増加と股関節屈曲による体幹前傾が関与していると思われるが、PI-LL＜10°の達成で解決するかは今後の課題である。また、偽関節・ロッド折損を防ぐために、骨移植方法や薬物治療などの検討も必要である。

6．成人変性後側弯症術後サルベージ手術にOLIFを併用した前後合併手術の２症例

みゆき会病院・山形脊椎センター

杉田誠、武井寛、太田吉雄

【症例１】61歳女性。腰椎側弯角33°、後弯角－７°の症例に対しL3骨切り、L3/4、5/S後方椎体間固定を併用したT11-S固定術を施行した。術後経過中に仙骨骨折が生じ、さらにL2/3レベルでロッドの破損を生じた。初回術後３年時にL2/3にOLIFを併用したT5-腸骨固定術を施行した。
【症例２】61歳男性。胸腰椎側弯角96°、腰椎後弯角－11°の症例に対しL1骨切り、L3/4後方椎体間固定を併用したT8-L4固定術を施行した。術後経過中にL5椎体圧潰が生じたため、L4/5、L5/Sに後方椎体間固定を併用した腸骨までの固定延長術を施行した。しかし術後Ｘ線でL1レベルでのロッド破損が認められ、後日T12/L1にOLIFを併用しロッドの架橋を行った。ORIFは、低侵襲的に椎体間固定が可能な手術法として導入され、後方椎体間固定術に比べ出血量の低下、組織癒着の減少、創部痛の軽減などが長所として挙げられている。本症例でもORIFを併用することによって手術侵襲の低減化が計られたと思われた。

7．XLIF併用後方矯正固定術の検討

秋田厚生医療センター　整形外科[1)]、秋田大学大学院　整形外科[2)]

菊池一馬[1)]、阿部栄二[1)]、村井鏖[1)]、小林孝[1)]、阿部利樹[1)]、
宮腰尚久[2)]、島田洋一[2)]

【目的】当院では2014年よりXLIFを導入し成人脊柱変形手術へ取り入れている。その短期成績を報告する。
【対象】XLIFと後方矯正固定術を併用した成人脊柱変形手術９例（平均年齢66歳）が対象である。平均固定椎間数は10椎間、XLIF施行椎間は４椎間：１例、３椎間：７例、２椎間：１例であった。
【結果】手術時間は平均7.3時間（6.1～9.3時間）、出血量は平均1,359ml（611～2,411ml）であった。各種パラメーター（術前/術後）の平均は、Cobb角：36.1°/8.0°、SVA：139.9mm/28.1mm、腰椎前弯：－5.7°/50.4°であった。
【結論】XLIFはその併用により従来と同等、あるいはそれ以上の後弯矯正を行える有用な術式であると思われる。

8．４椎間の腰部脊柱管狭窄症に対して２術者による２×２椎間同時MEL（タンデム手術）を行った２症例

奥州市総合水沢病院[1)]、福島労災病院[2)]

中村聡[1)]、山屋誠司[2)]、岩城相光[1)]、酒勾章[1)]

腰部脊柱間狭窄症に対する低侵襲除圧術として、内視鏡下椎弓切除（MEL）は優れた術式である。１皮切で最大３椎間まで除圧可能であり、手術が多椎間であるほど、より低侵襲性のメリットが大きくなる。難点は他の術式に比べて時間がかかることだが、これを解消すべく脊椎内視鏡手術が盛んな和歌山では、近年複数術者による２ないし３か所同時手術（タンデム手術）が行われている。この度当院でも２例の４椎間狭窄患者に対して、２術者による２×２椎間同時MELを行ったので報告する。術野が近接しているため、術中カメラヘッドやコード、手術器具が干渉する場面があり、通常よりも時間を要し１例目は３時間58分かかったが、２例目は３時間14分に短縮された。２例とも術前歩行困難だったが翌日から歩行し、創痛が少なかった。タンデム手術の報告はまだ少ないが、多椎間狭窄に対する低侵襲手術として非常に有用な術式と思われた。

９．高齢者に対する経皮的内視鏡下腰椎椎間板ヘルニア摘出術（PELD）の特徴

済生会山形済生病院　整形外科

千葉克司、伊藤友一、内海秀明

【はじめに】経皮的内視鏡下腰椎椎間板ヘルニア摘出術（以下PELD）は局所麻酔で可能な低侵襲手術である。当院では2009年３月より導入している。低侵襲であるため、合併症の多い高齢者も適応になることが多いが、その特徴、注意点について検討した。
【対象と方法】症例は2009年３月から2014年10月までに施行したPELD80例中、65歳以上の11例（男５女６）最高齢は85歳。合併症、入院期間などについて調査した。
【結果】硬膜外麻酔により異常低血圧をきたした症例は２例、もともとの頻尿のため、尿道カテーテルを留置した症例が１例、椎間孔が狭く骨を削った症例は２例だった。手術成績は若年者と同等だったが術後入院期間は平均４日とやや長くなっていた。（65歳未満2.8日）
【まとめ】PELDは局麻で手術可能であるため、高齢者に対する適応が広いと考えられる。術中血圧の変動には注意が必要で、椎間孔が狭い症例の割合も高く、入院期間も長くなっていた。

１０．内視鏡下筋肉温存型腰椎椎弓間除圧術（ME-MILD法）の治療成績

済生会山形済生病院　整形外科

内海秀明、伊藤友一、千葉克司

当科では腰椎変性疾患に対して内視鏡下筋肉温存型腰椎椎弓間除圧術（以下ME-MILD法）を施行している。その短期成績について報告する。
【対象と方法】対象は2013年４月～2014年11月までME-MILD法を施行した30患者36椎間。男性14例、女性16例、平均年齢67.7（21-82）歳、術前診断は腰部脊柱管狭窄症26例、腰椎椎間板ヘルニア４例であった。調査項目は１椎間あたりの平均手術時間、術中出血量、術中・術後合併症、術後入院期間、術前退院前のJOA改善率、腰痛、下肢痛、下肢しびれのVASでの変化とした。
【結果】手術時間92.5（66-178）分、出血量41.5（０-170）ml、術中合併症は硬膜損傷３例、術後合併症は血腫からと思われる一時的疼痛悪化２例、術後入院期間は平均9.4（８-16）日、術前と退院直前で比較した改善率はJOA42.3%、VASの変化はそれぞれ平均腰痛5.1→1.1、下肢痛7.2→1.8、下肢しびれ7.0→1.9であった。
【結論】ME-MILD法の短期成績を報告した。退院前にてJOA改善率42.3%でVAS評価では腰痛、下肢痛、下肢しびれ共に改善していた。

11. L5/S椎間孔狭窄に対する内視鏡下除圧術 －3D fusion imageの有用性－

福島労災病院整形外科　放射線科

山屋誠司、佐藤俊一郎、佐藤貴晃、服部弘之、山田登、岩井和夫

L5/S椎間孔狭窄は診断が重要であり，見逃されるとfailed back surgery syndromeに陥る可能性がある。当科では従来の検査に加え3D fusion imageを採用し神経根と圧迫病変を３次元可視化し内視鏡下除圧術の術前計画に応用している。3D fusion imageは単純CTと単純MRIから作成できる非侵襲的検査であり椎間板造影検査，脊髄造影検査など侵襲検査の代用となる可能性がある。代表症例：65歳男性。腰部脊柱管狭窄症による混合型神経障害として１年半前に前医で左L2/3、両L3/4、左L4/5開窓術が行われたが，術後も左下肢痛が残っていた。神経根ブロックも十分な除痛が得られず6ヶ月前に左L5/S開窓術が行われたが，左下肢痛が強く残っていた。心療内科受診をすすめられたが疼痛が強く当科に受診した。左L5神経根症の所見でありMRI、CT、3D fusion imageでも左L5/S椎間孔狭窄をみとめた。左L5神経根ブロックで再現痛、除痛効果を得られたが再燃するために左L5/S内視鏡下椎間孔除圧を行った。下肢痛が消失し術後5時間後から歩行し５日後退院した。

12. 骨粗鬆症性椎体骨折に対する Balloon Kyphoplasty（BKP）の治療成績の検討

青森市民病院　整形外科[1)]、弘前大学　整形外科[2)]

新戸部陽士郎[1)]、富田卓[1)]、和田簡一郎[2)]、
田中利弘[2)]、熊谷玄太郎[2)]、陳俊輔[2)]

【目的】Balloon Kyphoplasty（BKP）を施行して術後半年以上経過した骨粗鬆性椎体骨折について治療成績を検討した。

【対象・方法】術後６ヶ月以上経過観察可能であった骨粗鬆性椎体骨折20例を後ろ向きに調査した。罹患椎はT8　１例、T10　２例、T11　２例、T12　８例、L1　５例、L3　１例、L4　１例であった。受傷から手術までの期間は平均79日であり、術後経過観察期間は平均約１年半であった。手術時間、術中出血量、術後CK・CRP値、術前・術後VAS score、術後入院日数、術前・術後椎体高の変化、新規椎体骨折の有無、患者の満足度を調査した。

【結果】全項目についておおむね良好な成績を得られた。新規隣接椎体骨折に関しては椎体高変化が大きな症例に認められる傾向があり、適切な椎体高の整復目標の設定が今後の課題の一つである。

13. 椎体前方に大量出血を生じた強直性脊椎骨増殖症に伴う脊椎損傷の４例

東北大学病院　高度救命救急センター

笹治達郎、小坏知明、久志本成樹

強直性脊椎骨増殖症に伴う脊椎損傷では、外力の大きさに対して不安定な骨折を生じ、脊髄損傷の合併頻度の高さ、骨癒合不全及び外科的治療アプローチが診療上の問題として取り上げられてきた。本骨折に伴う出血に関する報告はほとんどない。今回、後咽頭腔・胸腔・後腹膜腔に大量出血を合併した強直性脊椎骨増加症に伴う脊椎損傷の４例を経験したので報告する。
症例１：76歳の男性。第６頚椎骨折に気道閉塞のリスクを伴う後咽頭腔血腫を合併。
症例２：67歳の男性。第10胸椎骨折に大量血胸を合併。
症例３：87歳の女性。第１腰椎骨折に大量血胸を合併。
症例４：76歳の女性。後腹膜大量血腫を伴う第１-２腰椎損傷、出血性ショックにより死亡。全例で脊椎損傷部での前縦靭帯骨化部の骨折を認めた。
結論：前縦靭帯骨化を伴う脊椎損傷では、脊椎損傷部からの出血が脊椎周辺を越えた伸展を呈すると共に周囲主要血管損傷から大量出血をきたす可能性がある。

14. 強直性脊椎障害（ASD）における頚椎・頚髄損傷 ～多施設共同研究～

新潟中央病院　整形外科　脊椎・脊髄外科センター

田仕英希、山崎昭義、和泉智博、溝内龍樹

【目的・方法】強直性脊椎障害（ASD）患者の頚椎・頚髄損傷例の治療成績を関連施設９病院で手術治療を行った32例（平均73歳、男28例、女４例）について検討した。
【結果】経過観察期間は平均12.8か月（７日～36か月）で、受傷機転は転倒11例、交通事故11例、転落10例であった。受傷時FrankelC以上の麻痺は20例、そのうち神経学的改善を認めたものは６例にとどまった。29例に後方固定（平均5.3椎間、３～８椎間）が施行された。呼吸器合併症が17例と最も多く、14例に気管挿管または気管切開を要した。観察期間中に７例が死亡し、６例が肺炎・呼吸不全であった。
【考察】諸家の報告のように、ASD患者の頚椎・頚髄損傷は麻痺の合併率が非常に高く、重症度が高いといえる。本研究では早期に多椎間固定を行った症例が多いが、死亡例も少なくなく生命予後に直結する呼吸器合併症への十分な対策が必要である。

15. 頚椎後縦靱帯骨化症の骨化巣進展は脊椎固定術で減少する

新潟大学　整形外科[1)]、新潟中央病院　整形外科　脊椎・脊髄外科センター[2)]、
新潟市民病院　整形外科[3)]

勝見敬一[1)]、平野徹[1)]、渡辺慶[1)]、大橋正幸[1)]、遠藤直人[1)]、
山崎昭義[2)]、和泉智博[2)]、伊藤拓緯[3)]

【目的】後方除圧固定術（Ｆ群）と椎弓形成術（Ｌ群）の手術成績と骨化巣進展を比較すること。
【対象と方法】2004年から2012年に手術を施行し、術後１年以上経過観察可能であった後方除圧固定術施行19例（Ｆ群）を対象とした。性別は男性14例、女性５例、年齢は61歳、観察期間は51か月、術前JOAスコアは10.8点であった。Ｌ群22例を対照群とし、２群間に性別、年齢、経過観察期間、術前JOAスコアに差はなかった。Mimics®を用いCTから骨化巣を抽出、３次元化し体積測定した。手術成績と骨化巣増加率を比較した。
【結果】Ｆ群は手術時間240分、出血量434g、合併症はC5麻痺を２例で認めた。Ｆ群で最終JOAスコアは13.3点、JOA改善率は42%、Ｌ群はそれぞれ13.2点、36%であった。骨化巣年毎増加率はＦ群で2.0±1.7%、Ｌ群で7.5±5.6%とＦ群で有意に低値であった（$p<0.05$）。
【結語】本研究の結果より、固定術が骨化巣進展を抑制したと思われた。

16. 頚椎後縦靱帯骨化症に対する C3椎弓切除術式頚椎椎弓形成術の術後成績

弘前大学大学院　医学研究科整形外科学講座

陳俊輔、和田簡一郎、田中利弘、熊谷玄太郎、石橋恭之

【目的】当科では2002年以降、頚椎OPLL全例に頚椎椎弓形成術を施行している。本調査の目的は、K-line(－)型とK-line(＋)型OPLL症例の術後成績を比較検討することである。
【対象と方法】対象は頚半棘筋を温存したC3椎弓切除式椎弓形成術を施行した頚椎OPLL患者38名（平均年齢61歳、男性30名、女性８名、平均観察期間53ヶ月）である。術前頚椎Ｘ線中間位側面像からK-line(＋)群32名、K-line(－)群６名に分類した。両群における術前と最終観察時の頚髄症JOAスコア、JOACMEQ（頚椎、上肢、下肢および膀胱機能、QOL)、左右のGrip and release test （GR)、Foot tapping test（FFT）と握力を評価し、統計学的に検討した。
【結果】両群間は術前評価項目に有意差を認めなかった。最終経過観察時にはK-line(－)群はK-line(＋)群と比較して左右のGRおよびJOACMEQの上肢・下肢機能が有意に高値であった。他の評価項目に有意差を認めなかった。
【結語】頚椎椎弓形成術を施行したK-line(－)型頚椎OPLL症例はK-line(＋)症例と同等の良好な手術成績が得られた。

17. 巨大な馬尾腫瘍の１例

岩手医科大学　整形外科学講座

西郷峻瑛、村上秀樹、遠藤寛興、月村悦子、佐伯絵里、土井田稔

摘出に難渋した、脊髄円錐部から腰仙椎移行部に渡る巨大な馬尾腫瘍を経験したので報告する。症例は69歳男性。４-５年前からの腰痛と右下肢痛を主訴に近医を受診し、MRIにて腰椎高位の広範な腫瘍性病変を認めたため当科を紹介された。当院初診時、神経学的脱落所見は認めなかった。MRIにてT10/11～L5高位にT1WI低輝度、T2WI高輝度で、不均一な造影効果のある脊柱管内に充満する巨大な腫瘍性病変を認め、手術を施行した。術中所見では硬膜内に黄褐色の腫瘍が充満しており、脊髄円錐を背側に圧排し、馬尾を巻き込むように伸展していた。可及的に腫瘍の残存がないように摘出する際、一部馬尾の損傷を認めた。病理診断では神経鞘腫であった。術後MMT3程度の両下肢の筋力低下としびれを認め、リハビリが必要となったが、術後３か月の現在、独歩可能までに回復した。腫瘍摘出術に際して、不十分な摘出は局所の再発が危惧されるため、全摘出を目標とするが、本症例のように腫瘍が巨大で馬尾や多神経根を巻き込んでいる場合には全摘術により馬尾を損傷するリスクが高いため、腫瘍の種類や局在を念頭において慎重に治療方針を決定する必要があると考えられた。

18. 椎間関節嚢腫による馬尾ヘルニアの１例

青森労災病院　整形外科

高田秀和、油川修一、佐藤英樹、小川太郎、岩崎弘英

【症例】76歳女性。６か月前から軽い右下肢痛を自覚。２か月前から同部激痛となり当院受診。主訴は安静時の右大腿から下腿後面にかけての激痛であった。筋力・知覚障害は無く、右ATRの低下を認めた。精査期間中に激痛と症状消失を繰り返した。MRI上はL4/5での狭窄を認めたのみであった。ミエロCTではL4/5の狭窄像に加え、右L4/5椎間関節への造影剤の漏出を認め、さらに右L4/5椎間関節の造影剤漏出部位と一致して右側馬尾の背側偏移像を認めた。右下肢激痛時に手術を施行した。右L4/5椎間関節下端にて黄色靭帯及び瘢痕組織と硬膜の間に強い癒着と硬膜を穿破した馬尾を観察した。瘢痕組識を剥離し馬尾を硬膜内に返納し硬膜を単純縫合した。術後下肢痛は消失した。瘢痕組織の病理診断は嚢腫であった。
【考察】臨床経過・画像所見・手術所見より右L4/5椎間関節嚢腫により硬膜損傷を生じ、同部にて馬尾ヘルニア（S2根）となり右下肢痛の原因となったものと推察した。同様の報告は渉猟し得ず、稀な症例であると思われた。

19. 腰椎椎間関節嚢腫術後再発例の検討

仙台整形外科病院

高橋永次、佐藤哲朗、兵藤弘訓、川又朋磨、高橋良正、國井知典、大野木孝嘉

【目的】腰椎椎間関節嚢腫術後の嚢腫再発頻度、再発を予見する因子を検討すること
【対象・方法】対象は2004年１月から2014年２月までに腰椎椎間関節嚢腫に対し手術を行った38例中、術後MRIを撮像できた34例35関節。男性24例、女性10例。手術時平均65歳。手術時罹患関節はL2/3が２関節、L3/4が６関節、L4/5が22関節、L5/Sが５関節であった。全例除圧術のみが行われていた。術後再発の頻度と再発、非再発群の比較から術後再発を予見する因子を検討した。
【結果】椎間関節嚢腫の再発は12例13関節(37%)にみられた。うち有症状例は６例６関節(17%)であり、３例３関節で再手術を行っていた。嚢腫の再発を予見する因子は特定できなかったが、術前に椎間関節背側の嚢腫を合併する症例では術後脊柱管内に再発する傾向がみられた。
【まとめ】腰椎椎間関節嚢腫の術後再発がまれでないことを周知すべきと思われる。

20. 骨化を伴った転移性脊髄腫瘍の１例

水戸済生会総合病院[1)]、新東京病院[2)]

藤川隆太[1)]、野村真船[1)]、生澤義輔[1)]、湊圭太郎[1)]、高野光[2)]

症例は43歳男性。既往歴、家族歴に特記事項無し。誘因なく腰痛が出現し、左下肢しびれ、右下肢脱力が徐々に進行したため、当科を受診した。MRIで第10胸椎高位に脊髄と比しT1で等信号、T2でやや高信号の腫瘍を認めた。腫瘍はほぼ均一に造影され、脊髄は腫瘍によって高度に圧排されていた。CTでは腫瘍に一致して高輝度の領域を認めた。右下肢筋力低下が進行し緊急手術を施行した。硬膜内髄外腫瘍であり、非常に硬く、脊髄と高度に癒着していた。病理診断は高分化腺癌で免疫染色の結果より肺癌の転移で矛盾無しであった。骨形成を認め、髄膜腫の所見は無かった。肺癌に対する加療を行ったが術後９カ月で永眠された。direct tumor signを認めた場合、ほぼ髄膜腫と考えてよいと言われているが、他の検査所見次第では転移性腫瘍も考える必要がある。

21. 脊椎骨転移患者の骨代謝マーカーの検討

山形大学医学部附属病院　整形外科

嶋村之秀、橋本淳一、長谷川浩士、鈴木智人、高木理彰

【目的】癌の脊椎骨転移は画像診断に難渋することも多く、近年骨代謝マーカーが診断に有用であるとの報告がある。本研究では脊椎骨転移患者の骨代謝マーカーを調査することである。
【対象と方法】対象は2013年10月から2014年11月までに当院にて脊椎転移を指摘された60名の中で、骨代謝マーカーを計測した12例：骨転移群（男性７例、女性５例）であり、平均年齢は74.5歳、肺癌３例、前立腺癌・乳癌２例、直腸癌・腎癌・膵癌１例、原発不明癌２例であった。Alb、Ca、ALP、TRACP5b、P1NPを測定し、同時期に検査を施行した癌の既往歴のない患者22名：非骨転移群（男性12名、女性10名、平均年齢71歳）と比較した。
【結果】ALP、TRACP5b、P1NPも骨転移群で平均452U/l、756mU/dl、92μg/lであり、非骨転移群は平均247U/l、452mU/dl、47.9μg/lであり有意に高値を認めた。（P＜0.05）
【考察】骨転移群で骨代謝マーカーは有意に上昇していた。骨代謝マーカーは脊椎骨転移の診断に有用な検査の１つになると考える。

22. 脊椎変性疾患における知覚・痛覚定量分析装置を用いた痛みの評価

秋田大学大学院　医学系研究科医学専攻機能展開医学系整形外科学講座

工藤大輔、宮腰尚久、本郷道生、粕川雄司、石川慶紀、藤井昌、島田洋一

【目的】脊椎変性疾患に伴う痛みをVAS、知覚・痛覚定量分析装置Pain VisionTMで評価し、神経障害性疼痛、精神医学的問題の有無との関連について調査すること。
【対象と方法】手術を行った四肢の痛みを有する脊椎変性疾患25例（男16、女９）、平均年齢65.4歳（22-81）を対象とした。腰部脊柱管狭窄症14例、腰椎椎間板ヘルニア４例、頸椎症性脊髄症、頚椎椎間板ヘルニア各２例、その他３例であった。Pain DETECT1３点以上を神経障害性疼痛あり、BS-POP医師用11点以上、または医師用10点以上かつ患者用15点以上を精神医学的問題の関与ありとした。
【結果】神経障害性疼痛11例、精神医学的問題関与３例の術後のVAS、痛み度は、正常例より有意に高く、改善率も不良であった.また精神医学的問題関与例では、VASに対応する痛み度は低くなっていた。
【結論】脊椎変性疾患に伴う痛みの評価に、Pain DETECT、BS-POPに加え、PainVision™による定量評価を組み合わせることで、痛みの予後予測とともにある程度の客観的評価に有用である可能性がある。

23. Mini nutritional assessmentを用いた脊椎手術の術前栄養評価

山形大学　整形外科

鈴木智人、橋本淳一、長谷川浩士、嶋村之秀、高木理彰

【はじめに】術前低栄養は脊椎周術期合併症のリスク因子とされている。今回演者らは、Mini nutritional assessment（以下、MNA）を用いて術前栄養状態を評価したので報告する。

【対象と方法】2012年11月から2014年10月に脊椎予定手術を施行した成人脊椎疾患症例59例（男性31例、女性28例）を対象とした。平均年齢66歳。評価項目は、MNA、BMI、手術時間、術中出血量とし、他の栄養評価として採血にて術前および術翌日の総蛋白、アルブミン、トランスサイレチン、レチノール結合蛋白、リンパ球数を測定した。また、周術期合併症発生の有無を調査した。

【結果】周術期合併症は、15例（25.4%）に発生した。MNAでは、２例（3.4%）が低栄養、15例（25.4%）がAt riskであった。これら17例を栄養不良群とすると、栄養状態良好群に比し、有意に出血量が多く、術翌日総蛋白が低く、術前リンパ球が少なかった。周術期合併症発生に有意な差はなかった。

24. ３次元体幹筋骨格モデルを用いた後弯変形高齢者の脊柱モーメントと矢状面アライメントとの関連

秋田大学大学院　整形外科

佐々木研、宮腰尚久、松永俊樹、本郷道生、
粕川雄司、石川慶紀、工藤大輔、島田洋一

【目的】静的立位姿勢における脊柱モーメントと、X線での脊柱骨盤矢状面アライメントとの関連を検討すること。

【方法】対象は後弯変形高齢者14例、年齢は平均79.1歳（70～87歳）である。四肢・体幹35ヵ所にマーカーを貼り付け、３次元動作解析装置VICON MXを使用し、３次元体幹筋骨格モデルからモーメントを算出した。

【結果】X線計測の平均値は、骨盤後傾（PT）27.4°（９～54）、Pelvic incidence（PI）52.3°（33～73）、腰椎前弯（LL）32.5°（－25～52）、胸椎後弯（TK）が38.1°（12～74）、C7前方偏位（SVA）が77mm（－３～310）であった。脊柱屈曲モーメントは、SVAおよびPI-LLが大きい症例で増加のピークがより下位のレベルに変位し、下位胸椎から腰椎にかけてのモーメントが大きい傾向であった。

【結論】我々のモデルでは、後弯変形の増強が、より下位レベルへのさらなる負荷の増加を示唆した。

25. 頚椎椎間孔拡大術後の骨性再狭窄の検討

新潟中央病院　整形外科　脊椎・脊髄外科センター

溝内龍樹、山崎昭義、和泉智博、田仕英希

【目的】頚椎後方椎間孔拡大術後に椎間孔再狭窄を稀に経験するが、詳細な報告は少ない。本研究の目的は椎間孔拡大術後の再狭窄と症状の再発について検討することである。
【方法】2010年１月から12月までに頚椎椎間孔拡大術を行い２年間の観察が可能であった43例97椎間を対象とした。術前CT axial画像から椎間孔径を測定、術直後、術後１年、術後２年で測定し、術前と術後２年での狭窄から再狭窄率を求めた。術後症状の再燃を調べた。
【結果】術前平均2.2mmであった椎間孔径は、術直後6.2mm、術後１年5.6mm、術後２年4.4mmと有意に減少していた（$p<0.01$）。術前より椎間孔が狭くなる再狭窄率100％以上は7/97椎間。症状の再燃は2/42例（５％）に認めた。２例とも再狭窄率100％以上であったが、保存的治療が行われていた。
【考察】椎間孔拡大術後、椎間孔は経時的に減少していた。症状の再燃は全例再手術を要するほどではなかったが、術前より椎間孔は再狭窄しており、十分な注意が必要である。

26. 後方経路腰椎椎体間固定術における骨癒合過程に対するテリパラチドの効果の検討

新潟市民病院　整形外科

澤上公彦、伊藤拓緯、高橋郁子、石川誠一

【目的】テリパラチドは骨折抑制効果のみならず骨癒合に対する効果も期待されているが、脊椎においては不明な点も多い。今回、同薬剤はPLIF移植骨に対して効果を及ぼすと仮説を立てた。
【方法】骨粗鬆症を有する単椎間PLIF症例のうちテリパラチド投与16例（PTH群）と非投与21例（C群）を前向きに比較した。ケージ内移植骨CT値およびFarfan indexによるケージ沈み込みを経時的に計測した。
【結果】移植骨CT値は、C群で術後１年までに順次低下（70％）を示したのに対し、PTH群では低下を示さなかった。Farfan indexの減少はPTH群で抑制されていた。
【結論】テリパラチド投与による移植骨の癒合過程は非投与例とは異なり、仮説を支持していた。ケージ沈み込みに対しても抑制作用を有していた。同薬剤により、移植骨は正常なリモデリング過程を経ずに骨新生優位な状態で骨癒合に至る可能性が高い。

27. L5/S椎間孔外狭窄に対する後方除圧術後に生じた仙骨骨折の１例

鶴岡市立荘内病院

庄司寛和、浦川貴朗

【はじめに】L5/S椎間孔外狭窄に対して仙骨翼を部分切除する後方除圧術の合併症として、まれな仙骨骨折を生じた１例を経験したため報告する。
【症例】80歳、女性。L3/4/5脊柱管狭窄に対する椎弓切除と、両側のL5/S椎間孔外狭窄に対する後方除圧術が施行された。術後３週に特に外傷契機なく腰痛、創の奥の痛みが出現した。MRI、CTで仙骨骨折（両側縦骨折、Denis type Ｉ）と診断された。保存的治療が行われ、術後６か月のCTで骨癒合を確認した。
【考察】L5/S椎間孔外狭窄に対する後方除圧術の術後合併症として生じた仙骨骨折の過去の報告はなかった。術後に腰仙部痛が出現した場合、創痛の一部と決めつけず仙骨骨折の可能性も考え、MRIなどの画像精査を行うべきである。

28. 前方椎弓根スクリューを用いて再建した頚椎損傷の１例

東北大学病院　高度救命救急センター

小坪知明、笹治達郎、久志本成樹

頚椎前方椎弓根スクリュー（Anterior pedicle screw、以下APS）は固定力に優れるが、後方椎弓根スクリューと比べて刺入点から椎弓根までの距離が長く、僅かな刺入点・刺入角の違いで誤刺入となる可能性がある。そこで、骨生検針と中空ドリルを用いて安全にAPSを挿入し、再建出来た頚椎損傷の１例を報告する。症例は17歳男性で、歩行中に乗用車にはねられ受傷した。CTで軸椎歯突起骨折と中下位頚椎損傷（C4-5高位）が認められた。頚椎前方を展開して歯突起骨折に対する骨接合を行うため、中下位頚椎も前方固定するのが合理的と考えた。術前CTで計測した刺入点・刺入角に従い、術中透視（椎弓根軸写像）を用い骨生検針（COOK MEDICAL社、Osteo-syte 13G）を椎体に刺入し、これをガイドに1.2mm K-wireを通し、SYNTHES社中空ドリルをK-wireに被せて外側塊まで下穴を作成した。Stryker社Oasys plateを設置してC4、5にAPSを挿入し、固定した。術後CTではAPSが正確に設置されており、骨癒合が得られた。

29. 脊髄部分断裂をきたした２椎体破裂骨折の１例

八戸市立市民病院

堀内有加、末網太、入江伴幸、金子高久、鈴木雅博、大石裕誉、佐々木静

【目的】頸椎における２椎体破裂骨折をきたし、手術中に神経組織が骨折部より膨隆していることを病理学的に確認できた１例を経験したので報告する。
【症例】32歳女性。自家用車の助手席側後部座席に座っていたところ、対向車線に進入して、対向車線と正面衝突した。シートベルト不着用。ただちに当院救急搬送となった。診察時、意識清明、MMTでは上腕三頭筋以下の完全麻痺を認めた。C6領域以下の感覚障害を認め、肛門括約筋反射は消失していた。CTではC5椎体、C6椎体の破裂骨折を認め、C5椎体の右側後壁は６mm脊柱管内に陥入していた。受傷11日目に前後方同時除圧固定術を行った。術中、C5椎体前方除圧中に骨折部より黄白色の粘稠性物質が膨隆した。病理学的診断を行ったところ、神経組織であった。術後、神経所見の改善は認めていない。

30. 後方除圧固定術を施行した化膿性脊椎炎の１例

山本組合総合病院　整形外科

安藤滋、佐藤毅、久保田均、伊藤博紀、岩本陽輔

症例は66歳、女性。主訴は腰背部痛と両下肢脱力である。初診時に37.3度の発熱があり、３週間前から誘因なく腰背部の安静時痛と強い動作時痛があり坐位保持困難だった。特記すべき既往歴なし。下肢腱反射は両側低下し、下肢MMTは２～３程度の筋力低下を認め、両膝以下に5/10の知覚鈍麻があり膀胱直腸障害も認めた。血液生化学検査でWBC14600、CRP5.62と高値を示し、MRIではT12/L1椎間板を中心としたT2高輝度変化と、T12、L1の椎体圧潰がみられ、硬膜外膿瘍で脊髄が圧迫されていた。対麻痺を伴った化膿性脊椎炎と診断し、T10-L3脊椎後方除圧固定術を行った。培養で黄色ブドウ球菌が検出され、抗生物質の投与にて術後２週間でCRPは陰性化した。術後早期から痛みは著減し、歩行可能となった。術後７ヵ月の現在、椎体は骨癒合し感染の再燃は認めていない。

31. 尿閉のみ生じた腰仙椎部硬膜外膿瘍の１例

東北労災病院　整形外科

芦名善博、日下部隆、関口玲

【症例】65歳、男性。主訴は発熱と腰痛。３週前から腰痛が出現、５日前から発熱していた。初診時の体温は38.7℃で、強い腰殿部痛がみられた。明らかな下肢筋力低下や知覚障害はなかったが、PTR、ATRが低下していた。採血では炎症反応が高値で、腰椎MRIでL5/S高位の化膿性脊椎炎に加え、L2/3から仙骨部に至るまだらなT2高輝度病変を認め、広範囲の硬膜外膿瘍と診断した。

【治療】入院後、抗菌薬を投与開始したが、尿閉を生じたため入院翌日に緊急手術を行った。腰神経支配域の筋力低下がないため、仙骨のみ左側の片側椎弓切除し、硬膜外に充満した膿瘍を可及的に切除した。特にS3、S4神経根の圧迫が高度であった。術後２週で尿意、自排尿ともに回復し、術後８週で炎症反応が陰性となった。術後１年のMRIで硬膜外膿瘍は消失していた。

【考察】膀胱直腸障害は主に両側S3神経根が関与すると報告されているが、本症例もS3以下の神経根圧迫により、明らかな下肢筋力低下がなく、尿閉のみを生じていた。

32. 骨軟部組織感染敗血症から化膿性脊髄炎を合併した１症例

岩手医科大学　整形外科学講座[1)]、岩手医科大学　救急医学講座[2)]

菅重典[1,2)]、遠藤寛興[1)]、村上秀樹[1)]、土井田稔[1)]、
高橋学[2)]、井上義博[2)]、遠藤重厚[2)]

【諸言】骨軟部組織感染に化膿性脊椎炎を併発することは度々経験するが、化膿性脊髄炎に進展した症例報告は本邦では少ない。この度、化膿性股関節炎から化膿性頸椎椎間板炎・化膿性脊髄炎を併発した症例を経験したので報告する。

【症例】56歳男性【既往歴】１年前に交通事故による臼蓋骨折でプレート固定を施行。未治療糖尿病。【現病歴】３ヵ月前より右臀痛があり増悪傾向にあった。２ヵ月前より発熱を繰り返し、５日前より左片麻痺症状が出現、近医受診し化膿性脊椎炎の診断で当院紹介となった。

【検査】CT・MRIで右臀部膿瘍、股関節炎およびC4/5脊椎椎間板炎と脊髄C1-Th2レベルのT2高信号を認めた。

【経過】臀部膿瘍および血液培養よりMRSAが検出され、抗MRSA薬、IVIG、穿刺排膿を行い待機手術とした。脊髄炎は自己免疫性の可能性もありIVIG、ステロイド療法を行った。しかし上行性と思われる後腹膜膿瘍に進展し、臼蓋プレート抜去し持続還流ドレナージを施行。後腹膜膿瘍に対しCTガイド下ドレナージを施行し、左片麻痺症状および炎症は改善傾向となった。

【考察】現病歴および経過より化膿性股関節炎が原発の血行性転移を考えている。化膿性脊髄炎の診断基準はなく、鑑別は自己免疫疾患やウイルス性、炎症の波及などによる浮腫等様々あり難渋する。当院の椎間板炎や脊髄炎の自験データと若干の報告をもとに本症例および脊髄炎について考察する。

33. 感染に対して固定術を行った２例

秋田労災病院

佐々木寛、奥山幸一郎、木戸忠人、関展寿、加茂啓志、飯田純平、千葉光穂

80歳以上の高齢者の化膿性脊椎炎に対して後方インストゥルメンテーション手術を行った２例を報告する。

【症例１】86歳男性。腰痛を主訴としてL3/4高位の化膿性脊椎炎の診断。保存療法行うも下肢麻痺生じ手術治療を行った。L3/4椎間板掻爬し、椎体間に自家骨移植、L1、2、5、S1に椎弓根スクリューを刺入し後方固定を行った。

【症例２】80歳女性。腰痛を主訴としてL1/2高位の化膿性脊椎炎の診断。Pedicle subtraction osteotomyならびに罹患椎体を除いた上下位３椎間の後方固定を行った。CRPはそれぞれ術後２週、４週で正常化し、杖歩行での退院がそれぞれ術後６週、５週で可能であった。化膿性脊椎炎に対する治療原則は保存療法ではあるが、近年後方インストゥルメンテーション手術による報告が増えてきている。罹患椎体の安定化による感染の早期沈静化、早期離床が期待され本症例でも良好な結果を得た。

34. 軸椎に発生したfibrous dysplasiaの１例

岩手医科大学　整形外科学講座

佐伯絵里、村上秀樹、遠藤寛興、月村悦子、西郷峻瑛、菅重典、土井田稔

軸椎に発生したfibrous dysplasiaに対して手術を施行した１例を報告する。

【症例】66歳男性、頚部痛を主訴に近医を受診し、軸椎の腫瘍性病変を指摘され当科紹介となった。頚部の運動時痛を認めたものの神経学的異常所見は認めなかった。単純Ｘ線とCTで軸椎椎体および椎弓の一部にスリガラス状陰影を認め、MRIで同部位にT1WI低信号、T2WI低信号の病変を認めた。CTガイド下骨生検にてfibrous dysplasiaと診断された。病的骨折による疼痛の増強や脊髄症発症の可能性を念頭に置き手術施行した。手術は後方より椎弓の皮質を開窓し、病巣掻爬後に骨移植を行った。次に前方より椎体内を掻爬し骨移植を行った。術後はハロー装具を装着した。

【考察】fibrous dysplasiaは大腿骨、脛骨、肋骨、上腕骨などに好発し、脊椎発生は稀である。特に軸椎発生例は渉猟し得た限り本邦では５例であった。治療は保存療法が基本であるが、病的骨折の危険性があり、随伴する麻痺などが危惧される場合は外科的治療が採択される．切除が不十分な場合には再発の危険性があるため徹底的な病巣掻爬が必要となり、固定術の追加を要する場合も少なくない。しかしながら、本症例のごとく軸椎発生例では頚部の回旋運動温存のため、固定術は極力避けるべきと考え、病巣掻爬と骨移植後にハロー装具による外固定を行ない良好な結果が得られた。

35. 脊椎に発生した類上皮血管内皮腫の１例

日本海総合病院　整形外科

岩崎聖、尾鷲和也

症例は77歳の男性。１ヵ月間続く腰痛と左下肢痛があり、当院を紹介され受診した。第４腰椎の圧迫骨折を認め、同部位での脊柱管狭窄症が疑われた。脊髄造影検査とCT撮影を行ったところ、脊椎に多発する溶骨性の変化を認めた。何らかの癌の転移を疑い、各種腫瘍マーカー採血と全身の造影CT検査を行ったが、原発巣は特定できなかった。局所麻酔下に第４腰椎から組織生検を行ったところ、一般染色では何らかの腺癌の転移と報告された。上部・下部の内視鏡検査も依頼したが明らかな原発巣は認めなかった。病理組織の免疫染色で類上皮血管内皮腫の診断となり、脊椎原発腫瘍であることが考えられた。患者はその２週間後腎不全と呼吸不全で死亡した。類上皮血管内皮腫は肺や肝臓に発生することの多い腫瘍であるが、骨に発生する報告もある。従来悪性度は低いとされていたが、本症例のように急激に病態が悪化することもある。

36. 硬膜外髄膜腫の１例

福島県立医科大学　整形外科学講座

蓬田翔太、渡邉和之、大谷晃司、二階堂琢也、
加藤欽志、志田努、矢吹省司、紺野慎一

【目的】硬膜外に発生した髄膜腫の報告は稀である。今回我々は胸髄硬膜外髄膜腫の１例を経験したので、報告する。

【症例】36歳、男性。当科初診の６ヶ月前より背部痛を自覚した。その２ヶ月後から両下肢の脱力が出現し、当科を紹介され受診した。MRIで第８、９胸椎椎体高位にかけてMRIT1、T2画像で、脊髄と同信号で、ガドリニウムで均一に造影される硬膜外腫瘍が認められた。右側から腹側と背側に硬膜管を取り囲むように腫瘍が進展し、CTでは腫瘍に一致して石灰化が認められた。硬膜外腫瘍の診断で手術を行った。椎弓を切除し展開すると硬膜外に腫瘍が認められ、一部で硬膜との剥離が困難な部位が存在した。この部位を発生源と判断し、硬膜と共に腫瘍を切除した。術後しびれは残存したが、麻痺は改善した。病理診断は髄膜腫であった。

【考察】本来、硬膜外腫瘍は転移性腫瘍の頻度が高く、硬膜外髄膜腫は脊髄髄膜腫の3.5％とされ（LIANG Wu etal J Neurosurg：spine 2014）硬膜外腫瘍においても髄膜腫を念頭において鑑別し診療に携わる必要がある。

37. 胸椎に再発を繰り返した骨原発血管周皮腫の一例

東北大学　整形外科[1)]、仙台整形外科病院[2)]

大野木孝嘉[1,2)]、小澤浩司[1)]、相澤俊峰[1)]、菅野晴夫[1)]、橋本功[1)]、井樋栄二[1)]

骨原発の血管周皮腫は極めて稀な腫瘍である。胸椎に再発を繰り返した骨原発血管周皮腫の一例を報告する。症例は43歳男性で、第６胸椎骨腫瘍に伴う両下肢麻痺で発症し、25歳時と30歳時に脳神経外科で腫瘍切除術が行われた。病理診断は低悪性腫瘍で確定に至らなかった。その後、再び腫瘍が増大したため当科紹介となった。初診時、乳頭以下の痛覚低下、両下肢の腱反射亢進があり胸髄症を呈していた。MRIで第５～７胸椎に腫瘍があり、CTでは同部位に溶骨性変化がみられた。前方と後方アプローチによる二期的手術で第５～７胸椎全摘術、脊椎固定術を行った。腫瘍と肺・大血管の癒着が危惧され呼吸器外科、血管外科と合同で手術を行った。椎体切除部にメッシュケージを使用し、自家骨に加え同種骨も用いて前方・後方共に十分な骨移植を行った。病理診断は低悪性度の血管周皮腫と確定した。術後半年で良好な骨癒合が得られ、再発なく経過良好である。

38. 胸椎硬膜外原発の悪性黒色腫の１例

岩手県立中央病院　整形外科、岩手県立中央病院　病理診断科

矢野利尚、松谷重恒、小野田五月、中村豪、日下仁、
鎌田久美、大柳琢、品川清嗣、栗島宏明、佐熊勉

今回我々は胸椎硬膜外に発生した悪性黒色腫の１例を経験したので報告する。症例は62歳女性。急激に発症した背部痛のため当院を受診した。MRIでTh4、5の硬膜外背側から被膜を有し脊髄を圧迫する、T1WIで内部が脊髄と等信号、T2WIで内部が不均一な高信号、不均一に造影される腫瘍がみられた。第８病日から両下肢筋力低下、腱反射亢進、剣状突起以遠での痛覚鈍麻が出現したため、第10病日にTh3、4、5椎弓切除、腫瘍摘出術を行った。腫瘍は黒色の被膜を有し、硬膜、骨を含む周囲組織も黒色に変色していた。病理組織診断で悪性黒色腫と診断した。術後の検査では明らかな原発巣はみられず、胸椎硬膜外が原発と考えられた。本人の希望で化学療法を行わず、術後１年１か月経過した現在明らかな再発はない。

39. 胸椎砂時計腫11例の手術治療成績

新潟大学医歯学総合病院　整形外科[1)]、新潟市民病院　整形外科[2)]

石川裕也[1)]、渡辺慶[1)]、平野徹[1)]、勝見敬一[1)]、
大橋正幸[1)]、澁谷洋平[1)]、伊藤拓緯[2)]

【目的】胸椎砂時計腫の手術治療成績を検討した。
【方法】2002年以後に摘出術を行った、連続した11例を対象とした。平均観察期間は51.4か月（6-125か月）であった。
【結果】腫瘍は９例で全摘出、２例で亜全摘出された。病理診断は神経鞘腫10例、脊索腫１例であり、再発はない。神経根は10例で切離したが、神経脱落症状はなかった。全例で片側椎間関節切除（１椎間８例、２椎間３例）を行い、椎体破壊が高度であった１例のみ固定術を併用した。１例側弯の進行（Cobb角23°）を認めたが局所後弯の進行なく、追加固定例はなかった。JOAスコアは術前平均6.9±1.4点、術後10.4±0.5点と改善した（p = 0.001）。
【考察】胸椎砂時計腫の摘出術においては、神経根を切離しても脱落症状は呈さなかった。椎体破壊が高度でなければ固定術の併用は不要である。

40. 頚椎術後疼痛に対して脊髄刺激療法を行った１例

竹田綜合病院　整形外科

小野田祥人、本田雅人、矢部裕、千本英一

【はじめに】脊髄刺激療法（以下SCS）は難治性疼痛に対して硬膜外に電気刺激を行い、疼痛の緩和を図る治療法である。近年新しいデバイスが開発され治療成績の向上が期待されている。頚椎術後の難治性疼痛に対してSCSを行った１例の経過を報告する。
【症例】45歳・男性。2009年５月に当科を初診した。右肩甲部痛、右手指の疼痛、しびれがみられ、TTRが右で低下していた。MRI・CTでは右C6/7椎間孔に骨棘による狭窄がみられた。右C7神経根症の診断で2009年６月にASFを行った。術後、右手指にCRPS様の知覚過敏を伴う疼痛が遺残し、投薬・硬膜外ブロック・星状神経節ブロックを行った。数年にわたり症状が改善せず、2014年３月にSCSを計画し、試験刺激にて良好な疼痛改善効果が得られた。刺激装置埋め込み後、現在は同療法を主体に経過観察中である。
【結語】SCSは適切な患者選択により難治性疼痛治療の選択肢の一つとなる。

41．石灰化を伴った小児頸椎椎間板ヘルニアの１例

医療法人松田会松田病院　整形外科

山城正浩、笠間史夫、松田倫政

【目的】我々は稀な石灰化を伴った小児頸椎椎間板ヘルニアの１例を経験したので報告する。
【症例】13歳男性。平成26年６月12日起床時誘因なく頚部痛･可動域制限が出現し当日近医受診。鎮痛薬の処方を受けたが改善せず、６月24日当院紹介受診した。初診時頚部痛はほぼ消失しており、頸椎可動域制限・明らかな神経所見を認めなかった。頸椎CTにて石灰化を伴ったC4/5椎間板ヘルニアを認め２週間体育を禁止した。７月８日再診時、椎間板内の石灰化は吸収されつつあり、飛び込み以外の運動を許可した。６週後再診時、石灰化はCT上吸収されておりすべての運動を許可した。
【考察】小児頸椎椎間板石灰化は約300例報告されているが、本邦で明らかなヘルニアとなった小児石灰化椎間板の報告は我々の渉猟する範囲では２例のみであった。本症例でも諸家の報告に準じ局所安静を行い良好な結果を得ることができた。

42．幼少期より頚髄症を呈した頭蓋頚椎移行部奇形の１例

新潟大学医歯学総合大学

若杉正嗣、渡邊慶、平野徹、勝見敬一、大橋正幸

【はじめに】今回われわれは幼少期より発症した頭蓋頚椎移行部奇形による頚髄症の１例を経験したので報告する。
【症例】47歳女性。幼少期より両手のしびれ･巧緻性障害を自覚。２年前より四肢のしびれが増強し当科紹介。CTで斜台の過形成とC1後弓の低形成を認め、MRIで脊髄の高度狭窄を認め頭蓋頚椎移行部での頚髄症と診断した。手術は、両側high riding VAを認めVAは右優位側であったため、右C2 lamina screw、左C2 pedicle screwとC3 lateral mass screwを使用した後頭頚椎後方固定術（C0-3）の後に経口アプローチにて斜台切除による前方除圧術を施行した。術後１年で上肢のしびれは改善しJOAスコアは術前10点から術後１年11点に改善した。
【考察】頭蓋頚椎移行部の頚髄症としては、Os odontoideum、ossiculum terminale、Klippel Feil症候群、Down症候群などが原因となるが、本例のような斜台過形成を伴う奇形は非常に稀といえる。高度な前方圧迫に対し経口アプローチによる前方除圧を併用した後頭頚椎固定術を行ったが、頚椎の低形成と前方手術時の深い術野などにより手術操作は非常に困難であった。

43. 特発性側弯症治療終了後に側弯が進行し、手術療法を要した１例

岩手医科大学　整形外科[1)]、北上済生会病院　整形外科[2)]、

月村悦子[1)]、村上秀樹[1)]、佐伯絵里[1)]、西郷峻瑛[1)]、
菅重典[1)]、遠藤寛興[1)]、土井田稔[1)]、菊池孝幸[2)]、吉田知史[2)]

思春期特発性側弯症に対する装具療法終了後に、20年経過した遺残性成人側弯症に対して手術的加療を要した１例を経験したので報告する。
症例は、37歳女性。11歳時に母親が背部の変形を指摘し近医受診。12歳時に側弯の進行を認めたため転医となり、16歳２カ月まで装具療法（Underarm Brace）を施行し治療終了となった。その後、医療機関は受診しておらず、37歳時に腰痛、左下肢痛を主訴に当科受診となった。Cobb角は11歳時：PT 8度、MT 22度、TL/L 16度、16歳時：PT 21度、MT 55度TL/L 26度、当科受診時（37歳）：PT 26度、MT 60度、TL/L 32度であった。手術は、T5-L5間で後方矯正固定術を施行した。L2/3、3/4間はTLIFとした。手術時間は５時間５分。出血量は1555mlであった。WeinsteinらはAIS患者102人、平均40年の自然経過において、骨成熟終了後68％が５°以上進行し、胸椎カーブでは50-75°の群が最も進行すると報告している。骨成熟以前に発症した特発性側弯症の成人期における遺残側弯は、腰椎の椎間板変性や側方すべりなどの変性変化による変性側弯も合併するため、外科的治療には侵襲の高い手技を要し尾側への固定範囲も拡大する。装具療法終了後も側弯が進行する例は稀ではないことを念頭に置き、注意深い経過観察の必要性を教示する症例であった。

44. 20歳未満の脊柱変形手術に対する自己血輸血の検討

弘前大学　整形外科[1)]、弘前記念病院[2)]

和田簡一郎[1)]、田中利弘[1)]、熊谷玄太郎[1)]、陳俊輔[1)]、
石橋恭之[1)]、小野睦[1)]、植山和正[2)]

【目的】20歳未満の脊柱変形手術時に行われた自己血輸血を調査、検討することである。
【対象と方法】対象は、連続した脊柱変形手術例63名（男10名、女53名、特発性37名、症候性26名）である。手術時平均年齢は13.6歳（８から18歳）であった。検討項目は、施行された自己血輸血法、同種血輸血の頻度、同種血輸血のリスク因子分析である。
【結果】希釈式自己血輸血（HAT）38名、HATと貯血式および/または術中回収式（CS）併用20名、貯血式および/またはCS４名、自己血輸血なし１名であった。同種血輸血は４名で行われた。自己血輸血法による差はなく、術前Hb高値（オッズ比1.9、$p = 0.049$）、体重あたりの総出血量（オッズ比1.8、$p = 0.014$）がリスク因子であった。
【考察とまとめ】リスク因子の術前Hb高値は、同種血輸血例に多血症症例（術前Hb20.2g/dl）含まれていたためと考えられた。総出血量がリスク因子であり、術中のみならず術後出血に対処するには複数の自己血輸血を組み合わせた方が良いと考えられた。

－東北脊椎外科研究会会則－

第１条　本会は東北脊椎外科研究会（The Tohoku Spine Surgery Society）と称する。

第２条　本会は、事務局を仙台市青葉区星陵町１番１号東北大学整形外科学教室内に置く。

第３条　本会は年に１回学術集会を行う。

第４条　本会に会長１名および東北地区７県に各県の代表幹事を若干名おく。

第５条　本会に監事１名をおく。監事は前々回会長が就任する。
任期は１年とする。ただし、再任を妨げない。監事は、次に掲げる職務を行う。
（１）役員会の業務執行の状況を監査すること。
（２）研究会の会計の状況を監査すること。

第６条　会長は各県持ち回りで役員会において選出する。
会長の任期は学術集会終了後の翌日より次期学術集会終了の日までとする。

第７条　会長は年１回の学術集会の事務を総括し本会を代表する。

第８条　役員会は、会長、前会長、幹事、監事をもって構成し、年１回学術集会の際に開催する。ただし、会長が必要と認めた場合、または役員会構成員の３分の１以上の請求があった場合、会長は役員会を収集することができる。

第９条　学術集会の演者は、原則として東北整形災害外科学会会員資格を必要とする。

第10条　演者は、発表内容の論文を東北整形災害外科学会雑誌にその投稿規定に従い投稿することが出来る。

第11条　学術集会の抄録内容は東北整形災害外科学会雑誌に掲載される。

第12条　本会の会計は事務局が担当し、その年度は４月１日に始まり、３月31日に終わる。

第13条　本会則の改定は役員会において、その出席者全員の半数以上の同意を必要とする。

本会則は平成７年１月28日より発効する。
本会則は平成24年６月22日に一部改訂した。
本会則は平成25年１月25日に一部改訂した。

－東北脊椎外科研究会役員－

幹事

青森県：油川　修一　・　小野　睦　・　富田　卓
岩手県：村上　秀樹　・　沼田　徳生　・　松谷　重恒
秋田県：宮腰　尚久　・　奥山幸一郎　・　小林　孝
山形県：武井　寛　・　橋本　淳一　・　千葉　克司
宮城県：小澤　浩司　・　兵藤　弘訓　・　両角　直樹
福島県：岩渕　真澄　・　大谷　晃司　・　鹿山　悟
新潟県：渡辺　慶　・　伊藤　拓緯　・　平野　徹

監　事：矢吹　省司
前会長：伊藤　拓緯

（敬称略）

－東北脊椎外科研究会優秀口演賞表彰規程－

下記の規程にもとづき、東北脊椎外科研究会において特に優秀な口演発表を行った者を表彰し副賞を贈呈することができる。

（1） 被表彰者は、東北脊椎外科研究会において特に優秀な口演発表を行った35歳以下の者、３名以内とする。

（2） 被表彰者は選考委員会において決定し、役員会で承認を得る。選考委員会は会長、および会長が指名した委員２名、計３名で構成する。

（3） 被表彰者に対して次期研究会において表彰を行い、副賞を添える。

（4） この規程に定めのない事項については、会長がこれを定める。

付　則　本規程は平成24年１月28日より施行するものとする。
本規程は平成25年１月25日に一部改訂した。

優秀口演賞　受賞者一覧

（敬称略）

回数	発表者	所属先	演題
第21回	中村　豪	東北大学	腰椎変性側弯患者における歩行時背筋筋活動の左右差の検討
	渡辺　慶	新潟大学	思春期特発性胸椎側弯症（AIS）に対する前方矯正固定術（ASF）の術後成績
第22回	庄司　寛和	新潟中央病院	圧迫性頚髄症における末梢神経伝導検査の検討
	福田　恵介	盛岡友愛病院	腰椎後方除圧後の硬膜・神経根の圧痕
第23回	那波　康隆	仙台整形外科病院	仙台整形腰椎椎間板のう腫のMRIにおける経時的変化－ヘルニアからのう腫そしてその後－
	吉田新一郎	東北大学	最近10年の当科におけるLuqueSSI法の経験
第24回	大橋　正幸	新潟大学	転移性脊椎腫瘍に伴う進行性麻痺に対する手術成績－術前歩行不能例の解析－
	溝内　龍樹	新潟中央病院	腰椎手術における抗凝固薬・抗血小板薬内服の影響

東北脊椎外科研究会　開催一覧

	開催日・会場	研究会	研修会	懇親会	当番幹事	主題・特別講演
1	平成3年1月19日 宮城県医師会館	130		51	東北大学　国分　正一	主題　1．頚椎・頚部損傷　2．胸椎・腰部損傷 特講　[History of instrumentation for spinal problems: An experience of25 yearsat the University of Hong Kong] University of Hong Kong　Jong C.Y.Leong 特講　「総合脊損センターにおける脊椎・脊髄損傷の治療」 総合脊損センター　芝　哲一郎　先生
2	平成4年1月18日 宮城県医師会館	114	62	37	国立郡山病院　古川浩三郎	主題　脊椎分離・分離辷り症 特講　「脊椎分離・分離辷り症に対する治療上の考え」 島根県立中央病院　益永　晴生　先生
3	平成5年1月23日 仙台市青年文化センター	145	88	45	新潟大学　本間　隆夫	主題　脊椎外科における各種合併症 特講　「術中脊髄機能モニタリングの現状と問題点」 和歌山県立医科大学　玉置　哲也　先生
4	平成6年1月22日 斎藤報恩会館	143	77	35	山形大学　大島　義彦	主題　1．脊椎脊髄疾患診療における私の工夫　2．MRＩ工夫 特講　「環軸椎脱臼ーその分類と治療を中心にー」 国立神戸病院　片岡　治　先生
5	平成7年1月28日 宮城県医師会館	149	51	45	秋田大学　阿部　栄二	主題　1．頚椎結核（むろうち損傷）　2．腰椎変性すべり症 特講　「馬尾性間欠跛行の病態考察」 東京医科大学　三浦　章雄　先生
6	平成8年1月20日 エルパーク仙台	136	98	41	弘前大学　橋山　和正	主題　1．脊椎・脊髄のスポーツ障害　2．脊柱靭帯骨化症（主に長期例） 特講　「頚椎後縦靭帯骨化症の外科的手術の２０年」 九段坂病院　山浦伊佐吉　先生
7	平成9年1月18日 斎藤報恩会館	122	80	42	岩手医科大学　岡村　正	主題　脊髄腫瘍 特講　「脊髄髄内腫瘍の診断と手術手技」 ＪＲ東海総合病院　見松健太郎　先生
8	平成10年1月17日 斎藤報恩会館	123	76	54	東北大学　佐藤　哲朗	主題　胸椎部脊髄症 特講　「Short segment fixation principle Thoracic and lumbar spine fractures」 Jae-Yoon Chung, M.D. Department of Orthopaedic Surgery Chonnam University Medical School, Korea
9	平成11年1月23日 斎藤報恩会館	123	91		南東北病院　渡辺　栄一	主題　1．私のすすめる治療法　2．画像診断 特講　「MRＩの進歩：特に脊椎領域と関連して」 東京慈恵会医科大学　福田　国彦　先生
10	平成12年1月29日 斎藤報恩会館	128	83	43	西新潟中央病院 内山　政二	主題 特講　「変性性腰痛疾患に対するPFIF」 石塚外科整形外科病院　西島　雄一郎　先生
11	平成13年1月27日 斎藤報恩会館	141	88	46	国岡総合病院　林　雅弘	主題　脊髄腫瘍（特に画像診断について） 特講　「脊髄腫瘍の画像診断の進歩」 慶応義塾大学教授　戸山　芳昭　先生
12	平成14年1月26日 斎藤報恩会館	161	78	46	秋田労災病院　千葉　光穂	主題　1．脊柱後弯変形　2．腰椎椎間板ヘルニア（再発、外測、特殊なヘルニア等） 特講　「脊柱・骨盤矢状面アライメントの異常と後弯症治療のポイント」 麻生リハビリテーション専門学校　竹光　義治　先生
13	平成15年1月25日 斎藤報恩会館	131	72	65	八戸市立市民病院 末綱　太	主題　1．頚椎後方拡大術の合併症　2．頚椎前方固定術の合併症 特講　「脊柱管拡大術後の脊髄神経根の筋力低下、疼痛とその対策」 杏林大学　畠見 和彦　先生
14	平成16年1月24日 斎藤報恩会館	158	102	65	盛岡赤十字病院 八幡　頑一郎	主題　外傷性頚部症候群 特講　「脊椎外科の危機管理～医療事故への適切な対応について～」 仙台弁護士会　弁護士　荒　中　先生
15	平成17年1月29日 斎藤報恩会館	142	106	60	西多賀病院　石井　祐信	主題　小児の脊椎疾患（１８歳以下） 特講　「小児の脊椎外傷（Spinal injuries in children）」 香港大学整形外科学講座教授　Keith DK Luk　先生
16	平成18年1月28日 斎藤報恩会館	146	69	61	福島県立会津総合病院 佐藤　勝彦	主題　高齢者脊椎手術の課題と進歩 特講　「脊柱管狭窄に対する最小侵襲手術の課題と進歩」 帝京大学溝口病院　整形外科教授　出沢　明先生
17	平成19年1月27日 斎藤報恩会館	151	74	57	新潟中央病院　山崎　昭義	主題　椎間孔狭窄症（頚椎・腰椎） 特講　「腰椎椎間孔狭窄の診断と治療」 九段坂病院　院長　中井　修先生
18	平成20年1月26日 斎藤報恩会館	179	95	59	山形大学医学部附属病院 武井　寛	主題　骨粗鬆症 特講　「骨粗鬆症性椎体骨折の手術」 岐阜大学大学院医学系研究科　整形外科学　教授　清水克時先生
19	平成21年1月24日 フォレスト仙台	174	80	63	秋田大学　宮腰　尚久	主題　靭帯骨化症 特講　「胸椎後縦靭帯骨化症に対する全周除圧術」 金沢大学附属病院　脊椎脊髄外科　講床教授　川原範夫先生
20	平成22年1月30日 フォレスト仙台	171	82	69	弘前記念病院　三戸　明夫	主題　脊椎不安定症（不安定性を伴う脊椎疾患） 特講　「腰椎疾患治療とインフォームドコンセント」 えにわ病院　整形外科　副院長　佐藤　栄修先生
21	平成23年1月29日 仙台国際センター	132	98	57	岩手医科大学　山崎　俊	主題　小児、成人脊柱変形 特講1　「小児脊柱変形の治療戦略」 神戸医療センター　整形外科部長　宇野耕吉　先生 特講2　「脊柱変形の治療～乳幼児から高齢者まで～」 獨協医科大学　整形外科　主任教授　野原　裕　先生
22	平成24年1月28日 仙台国際センター	155	112	61	松田病院　笠間　史夫	主題　脊椎脊髄病疾患と境界領域 特講1　「頚椎・頚髄疾患と鑑別を要する上肢の般現性神経障害の電気診断」 東北労災病院　整形外科　第二部長　佐田　道吾　先生 特講2　「心因性偽脊椎障害」 新潟脊椎外科センター センター長　本間隆夫　先生
23	平成25年1月26日 福島ビューホテル	119	77	58	福島県立医科大学　矢吹省司	主題　迅速知断 特講　「頚部脊柱管拡大術のこれから　-適応と手技を中心に-」 慶友整形外科病院　整形外科　名誉病院長　平林　洌　先生
24	平成26年1月25日 仙台国際センター	159	71	78	新潟市民病院　伊藤拓輝	主題　救急対応を要する脊椎脊髄疾患 特講　「脊髄損傷治療におけるピットフォールとその対策」 神戸赤十字病院　整形外科部長　伊藤　康夫　先生